стр. 2
V съезд урологов Узбекистана «Современные технологии в диагностике и лечении больных урологическими заболеваниями»

стр. 8
Лечение пациентов с доброкачественной гиперплазией предстательной железы и сексуальными нарушениями

стр. 16
30 лет дистанционной литотрипсии в России: назад в будущее

МОСКОВСКИЙ УРОЛОГ

МЕДИЦИНСКАЯ ИНФОРМАЦИОННО-АНАЛИТИЧЕСКАЯ ГАЗЕТА

№ 4
ДЕКАБРЬ 2018 г.

В НОМЕРЕ

ОБЗОР МЕРОПРИЯТИЯ
Онкоурология-2018: достижения и возможности
стр. 4

АКТУАЛЬНО
Как улучшить мужское здоровье? Отвечает проф. П.И. Раснер
стр. 7

ПРАКТИКА
Синдром болезненного мочевого пузыря: критерии эффективности лечения
стр. 9

ИНТЕРВЬЮ
От диагностики к лечению доброкачественной гиперплазии предстательной железы
стр. 12

ЛЕКЦИЯ
Комбинированная терапия дизурии после трансуретральной резекции простаты
стр. 20

Уважаемые коллеги!

Поздравляю с Новым 2019 годом!

Новый год – это, по сути, время, когда есть возможность подытожить то, что сделано и наметить планы на будущее.

Пусть новый год будет мирным, насыщенным плодотворными встречами с друзьями и коллегами, которые будут способствовать дальнейшим творческим успехам и научным открытиям.

Желаю Вам и Вашим близким здоровья, удачи, процветания, семейного благополучия, достатка, прекрасного настроения.

В наступившем 2019 году одно из первых значимых урологических мероприятий пройдет 15 февраля в учебном корпусе Медицинского научно-образовательного центра МГУ имени М.В. Ломоносова – V Научно-практическая конференция «Лопаткинские чтения». Конференция приурочена к 95-летию со дня рождения выдающегося врача-уролога, нашего общего учителя Николая Алексеевича Лопаткина.

В рамках научной программы запланировано обсуждение вопросов, касающихся фундаментальных и клинических исследований в урологии, инноваций в области диагностики и лечения урологических заболеваний. Также будут проведены мастер-классы в виде «живой» хирургии урологических заболеваний с применением самого современного и высокотехнологического оборудования. Ждем Вас!

Президент МОО «Мужское и репродуктивное здоровье», главный редактор, академик РАН А.А. Камалов

esparma®
Инновации для качества жизни

Представительство фирмы «Эспарма ГмбХ» в России:
115114, г. Москва, ул. Летниковская. д. 16, оф. 706
Тел.: +7 (499) 579-33-70

www.esparma-gmbh.ru

Реклама

МОСКОВСКИЙ УРОЛОГ

Главный редактор
Армаис Альбертович КАМАЛОВ, академик РАН, д.м.н., профессор, директор университетской клиники МГУ им. М.В. Ломоносова, заведующий кафедрой урологи и андрологии ФФМ МГУ им. М.В. Ломоносова

Заместитель главного редактора
Алексей Георгиевич МАРТОВ, д.м.н., профессор, заведующийкафедрой урологии и андрологии ФГБУ ГНЦ ФМБЦ им. А.И. Бурназяна ФМБА России; профессор кафедры эндоскопической урологии РМАПО

Научный редактор
Джемал Ахмедович БЕШЛИЕВ, д.м.н.

Редакционный совет
Аполихин О.И., член-корр. РАН, д.м.н., профессор
Аляев Ю.Г., член-корр. РАН, д.м.н., профессор
Велиев Е.И., д.м.н., профессор
Винаров А.З., д.м.н., профессор
Глыбочко П.В., академик РАН, д.м.н., профессор
Даренков С.П., д.м.н., профессор
Дутов В.В., д.м.н., профессор
Зубань О.Н., д.м.н., профессор
Каприн А.Д., академик РАН, д.м.н., профессор
Кривобородов Г.Г., д.м.н., профессор
Лоран О.Б., академик РАН, д.м.н., профессор
Матвеев В.Б., член-корр. РАН, д.м.н., профессор
Пушкарь Д.Ю., член-корр. РАН, д.м.н., профессор
Теодорович О.В., д.м.н., профессор

РЕДАКЦИЯ ГАЗЕТЫ «Московский уролог»
Адрес: Москва, Ломоносовский проспект, д. 27, к. 10
Телефон: +7 (903) 295-66-81
Лалабекова Марина Валерьевна
E-mail: mosurolog@bk.ru

УЧРЕДИТЕЛЬ и ИЗДАТЕЛЬ
Межрегиональная общественная организация «Мужское и репродуктивное здоровье»

4 номера в год
Газета зарегистрирована Федеральной службой по надзору в сфере связи, информационных технологий и массовых коммуникаций (Роскомнадзор)
Регистрационный номер ПИ No ФС77–72661 от 16 апреля 2018 г.

Распространение федеральное
Газета отпечатана в ООО «BSPost».
Москва, Рязанский проспект, д. 8А.
Тираж 5000 экз.

Цена свободная

Номер подписан 25 декабря 2018 г.
Время подписания в печать:
по графику 10:00
фактическое 10:00

Полное или частичное воспроизведение редакционных материалов, опубликованных в газете «Московский уролог», запрещается, за исключением случаев письменного согласия редакции редакции.

О V съезде урологов Узбекистана с международным участием «Современные технологии в диагностике и лечении больных урологическими заболеваниями»

15–16 октября 2018 г. в столице Узбекистана городе Ташкенте проведен V Съезд урологов Узбекистана с Международным участием. Учредителями съезда при участии Министерства здравоохранения Республики Узбекистан явились научное общество урологов Узбекистана и Республиканский специализированный научно-практический медицинский центр урологии. В съезде приняли участие ведущие урологи России, США, Германии, Швеции, Турции, Грузии, Казахстана и Таджикистана.

Тематика съезда была посвящена актуальным для Республики Узбекистан проблемам мочекаменной болезни (МКБ), инфекционно-воспалительным заболеваниям мочевой системы (ИМС), онкоурологии и андрологии. В задачи съезда входило обсуждение результатов новейших исследований и разработок по проблемам МКБ, ИМС и мужского здоровья, выявление наиболее перспективных направлений научных исследований и путей реализации их результатов, расширение информационного поля и взаимодействия между научными и медицинскими учреждениями.

Так, открывая съезд, Председатель общества урологов Узбекистана, зав. кафедрой урологии Ташкентской медицинской академии, д.м.н., профессор Ф.А. Акилов, познакомил участников с теми значимыми изменениями, которые произошли в деятельности урологической службы Республики за последние годы и вывели ее на качественно новый уровень. В следующем выступлении д.м.н., профессор Ш.Т.Мухтаров – ведущий эндоуролог Республики, директор РСНПМЦУ рассказал о состоянии и развитии эндоурологии в Узбекистане, остановившись на перспективных методах лечения, которые могут стать альтернативой выполняемым сегодня открытым операциям.

С большим интересом были заслушаны доклады коллег из Грузии – профессоров А. Чхотуа и Д. Николаешвили, поделившихся данными о статистике онкоурологических заболеваний в Грузии, органосберегающих операциях при раке почки, и проф. С. Эскичопарчи из Турции об использовании робототехники и новых технологиях в урологии.

Второе заседание съезда, посвященное «ИМС: quo vadis ?», прошло при участии ведущих специалистов в этой области, профессоров М. Поппа, К. Набера (Германия), Б. Вульта (Швеция), Ф. Вагенленера (Германия), доц. Н.И. Черновой (Россия), д-ра Д. Алиджанова (Германия – Узбекистан). Обсуждались вопросы надвигающейся

Профессор С.Х. Аль-Шукри

Профессор Ш.Т. Мухтаров

угрозы антибиотикорезистентности и пути ее профилактики, рационального подхода к антибиотикотерапии, лечения разных ИМС и значимых факторов их рецидивирования.

Программа второй половины первого дня съезда включала обсуждение современных аспектов симптомов нарушения функций нижних мочевыводящих путей (СНМП), в ходе которого профессор С.Х. Аль-Шукри (Санкт-Петербург) представил данные о современных подходах к лечению пациентов с СНМП. Далее З.К. Гаджиева предложила обсудить современное состояние проблемы – гиперактивный мочевой пузырь, а Д.Г. Цариченко (Москва) – консервативную терапию больных МКБ.

После краткого перерыва началась четвертая секция по обсуждению современных аспектов мужского здоровья. Открыв ее, д.м.н., профессор О.И. Аполихин, с которым РСНПМЦУ поддерживает давние профессиональные и дружественные связи, предложил вниманию присутствующих программный доклад, посвященный вопросу обеспечения мужского репродуктивного здоровья как залога активного социального долголетия. Профессора С.Х. Аль-Шукри, С.Ю. Боровец и А.Г. Горбачев (Санкт-Петербург) свои сообщения посвятили обсуждению достижений и перспектив использования пептидной биорегуляции в коррекции мужской инфертильности.

После завершения первых двух заседаний участники съезда разделились, т.к. параллельно основной части съезда начался сателлитный симпозиум – Школа молодых урологов по эндоурологии, которая прошла под руководством проф. Ч. Сундарам (США) с участием Н. Григорьева и А. Богданова (Россия), Ч. Сундарама и Ж. Охунова (США). Молодые врачи с интересом заслушали информацию профессора Н. Григорьева об эволюции перкутанной хирургии при МКБ, ее новых тенденциях (Конгресс по эндоурологии, AUA-2018) – доклад профессора Ж. Охунова, о применении робот-ассистированных операций – профессора А. Богданова. Профессор Ч. Сундарам (США) поделился опытом выполнения реконструктивных операций на верхних мочевыводящих путях.

Во второй, также насыщенный день съезда были проведены два пленарных заседания, посвященные актуальным вопросам современной урологии в Узбекистане с участием коллег из России, Казахстана и Таджикистана. Были заслушаны 11 докладов, в ходе которых рассмотрены вопросы современных подходов к диагностике и лечению пациентов с сочетанными травмами мочевого пузыря, закрытой травмой уретры в неотложной урологии, буккальной уретропластики при протяженных стриктурах уретры. Также обсуждались новые подходы к профилактике и метафилактике кальциевого уролитиаза, опыт применения нефролитолапаксии, пути решения проблемы осложнений эндоскопической хирургии при МКБ, демонстрация наблюдений из практики – таков неполный перечень сообщений второго дня.

После подведения итогов V съезда урологов Республики Узбекистан и обсуждения круга проблем, обобщенных на основе докладов и сообщений известных специалистов и ученых, решением Правления общества урологов Узбекистана были определены основные направления развития урологической службы Республики:

1. В своей деятельности акцентировать внимание на приоритетных направлениях национальной урологической службы.
2. Продолжить дальнейшее совершенствование системы подготовки высококвалифицированных врачебных кадров с внедрением системы непрерывного медицинского образования и профессионального совершенствования.
3. Эндоскопические/лапароскопические вмешательства по своей эффективности не уступают открытым «полостным» операциям, при этом обладают существенно меньшей травматичностью. Внедрение малоинвазивных эндоскопических и лапароскопических методов лечения в клиническую практику позволит в значительной степени повысить эффективность лечения больных МКБ в Узбекистане.
5. Необходима целенаправленная работа по дальнейшему развитию малоинвазивной хирургии МКБ в Узбекистане.
6. Широко использовать метод бездренажной и миниперкутанной нефролитотрипсии при конкрементах небольших размеров, единственной почке, в особенности у детей.
7. Разработать систему предоперационного обследования больных на поликлиническом этапе во всех урологических клиниках с тем, чтобы продолжительность пред- и послеоперационного их нахождения в стационаре была минимальной.
8. Продолжить до должного уровня техническое оснащение урологичесой службы Республики.
9. Проводить дальнейшее совершенствование смежных клинических направлений: службы уроонкологии, урогинекологии, урофтизиатрии в масштабах Республики.
10. Способствовать дальнейшей оптимизации деятельности первичного звена здравоохранения в вопросах ранней диагностики и профилактики наиболее значимых урологических заболеваний.

В заключительной части съезда была принята резолюция, утвержден состав Правления научного общества урологов Узбекистана. Председателем научного общества урологов Узбекистана и Председателем правления общества, вновь, единогласно был избран профессор Акилов Фархад Атауллаевич.

Принято решение, что следующий VI съезд урологов Узбекистана будет проведен в 2023 г. в Ташкенте.

«...»

Принято решение, что следующий VI съезд урологов Узбекистана будет проведен в 2023 г. в Ташкенте.

ОНКОУРОЛОГИЯ-2018: ДОСТИЖЕНИЯ И ВОЗМОЖНОСТИ

Работа XVIII Конгресса РОУ, прошедшего 8–10 ноября в Екатеринбурге , включила в себя масштабную секцию по онкоурологии, в ходе которой ведущие российские урологи обсудили новые достижения в онкоурологии за 2018 г. Они ознакомились с инновациями в лечении больных раком и аденомой простаты, возможностями клеточных технологий в урологии, новыми технологиями в диагностике и лечении больных раком почки и мочевого пузыря. Также аудитории было представлено первое проспективное мультицентровое исследование в России – анализ выполнения протокола ERAS в реальной клинической практике при радикальной цистэктомии.

Возможности оперативного лечения больных раком почки с наличием высоких опухолевых тромбов

Доклад заслуженного врача России, заведующего кафедрой урологии ГБОУ ВПО Северо-Западного государственного медицинского университета им. И.И. Мечникова, д.м.н., профессора **Бориса Кирилловича Комякова** о возможностях оперативного лечения больных раком почки вызвал большой интерес аудитории. Докладчик сообщил о том, что наиболее частой разновидностью опухолей человека, при которых неопластический процесс распространяется по просвету венозных сосудов, является рак почки. Далее профессор Б.К. Комяков перешел к освещению исследования, которое проводилось в клинике Северо-Западного государственного медицинского университета им. И.И. Мечникова. Здесь с 1998 по 2018 г. были прооперированы 3490 пациентов с раком почки, 480 из них была выполнена резекция почки (резекция *in vivo*, резекция *ex vivo*, лапароскопическая резекция), 3010 пациентам – нефрэктомия (радикальная нефрэктомия – РНЭ, нефрэктомия с тромбэктомией и лапароскопическая нефрэктомия). Доля мужчин среди пациентов составила 56,7%, женщин – 43,3%. Возрастной диапазон колебался от 18 до 83 лет, средний возраст пациентов составил 57,3 года.

Профессор Б.К. Комяков

Данные о результатах этого исследования были опубликованы в журнале «Онкоурология» за 2011–2012 гг. У 220 больных раком почки, была обнаружена венозная опухолевая инвазия: у 117 (53,2%) из них был установлен опухолевый тромбоз почечной вены, у 103 (46,8%) опухоль распространилась в просвет нижней полой вены (НПВ). Среди них были 136 (61,8%) мужчин и 84 (38,2%) женщины. Возраст больных колебался от 27 до 85 лет и в среднем составил 62,3 года. У 37 пациентов опухолевый тромб локализовался на уровне и выше печеночных вен: у 25 (67,6%) пациентов тромб распространялся от печеночных вен до правого предсердия, у 12 (32,4%) опухолевые массы достигали правого предсердия или пролабировали в нее. На ультрасонограммах докладчик продемонстрировал изображения флотирующего опухолевого тромба в НПВ, а также рака левой почки с опухолевым тромбом, распространяющимся до правого предсердия.

Профессор Б.К. Комяков рассказал о видах оперативных вмешательств, которые были выполнены больным раком почки, осложненным опухолевым венозным тромбозом: 104 пациентам была выполнена нефрэктомия и краевое отжатие НПВ с удалением почечной вены, 78 пациентам – нефрэктомия с отжатием НПВ с удалением почечной вены и тромба, 1 пациенту – нефрэктомия справа и удаление брюшного отдела НПВ, 13 – нефрэктомия и тромбэктомия с отжатием НПВ выше диафрагмы, 3 пациентам – нефрэктомия и тромбэктомия в условиях подключения аппарата искусственного кровообращения – АИК (по словам докладчика, это большая и трудоемкая операция с привлечением реаниматологов, кардиологов и кардиохирургов), 3 пациентам была выполнена венокавография и тромбоэкстракция с последующей нефрэктомией и поперечным отжатием НПВ от печеночных до подвздошных вен, венокавотомия, краевая резекция вены с удалением тромба. Докладчик пояснил, что эта методика, предложенная им и его коллегами, облегчает дальнейший этап удаления почки.

Ранние послеоперационные осложнения этих вмешательств составили 12,9%, летальность – 2%. «В результате проведенного исследования нами была определена морфология различных тромбов, среди которых мы сталкивались и с флотирующими тромбами (которые было легко извлечь), и со стелящимися разновидностями тромбов (наиболее тяжелыми и для выполнения операции хирургом, и для состояния пациента)», – сообщил докладчик.

Профессор Б.К. Комяков подробно рассказал о видах оперативных вмешательств по удалению наддиафрагмальных опухолевых тромбов. В одном случае хирурги подключали АИК, в другом применяли наддиафрагмальное пережатие грудного отдела НПВ без использования АИК. «Эти операции – самые сложные и тяжелые. И хотя в условиях АИК операции выполняются немного проще, само по себе его подключение является тяжелой нагрузкой на организм пациента, страдающего распространенным опухолевым процессом», – прокомментировал докладчик. Также он подчеркнул, что при выполнении операции по удалению краниального сегмента опухолевого тромба к операции были подключены рентгенэндоваскулярные хирурги, которые по возможности удаляли краниальную часть тромба, уменьшая его размеры и облегчая дальнейший ход ее выполнения.

В заключение докладчик отметил, что проблема оперативного лечения больных раком почки с высоким опухолевым тромбозом T3b-c пока остается сложной для хирургов. «В связи с этим целесообразно концентрировать таких больных в крупных онкологических стационарах или многопрофильных больницах, где возможен междисциплинарный подход к их лечению, – сказал он. – Прежде всего, с участием кардиохирургов, рентгенэндоваскулярных хирургов, трансфузиологов, кардиореаниматологов. Предварительная эндоваскулярная тромбоэкстракция краниального отдела опухолевого тромба позволяет уменьшить травматичность и риск главного этапа операции по удалению почки с основной частью опухолевого тромба. РНЭ с тромбэктомией из НВП, несмотря на высокий хирургический риск, является оправданной, т.к. позволяет достичь трехлетней выживаемости более чем у 50% пациентов».

Малигнизация кист почек: какие операции следует выполнять?

О том, как происходит малигнизация кист почек категорий 1, 2, 2F по классификации Bosniak в мультилокулярный кистозный почечно-клеточный рак (ПКР), рассказал к.м.н., заведующий отделением урологии Клинической больницы №123 Федерального научно-клинического центра физико-химической медицины ФМБА России, доцент кафедры урологии ЦГМА Управления делами Президента РФ **Евгений Артурович Пронкин.**

Он отметил, что поскольку в литературе опубликовано недостаточно данных исследований относительно малигнизации кист почек категорий 1, 2, 2F, этот факт послужил целью для работы, которая была выполнена на базе кафедры урологии ЦГМА Управления делами Президента РФ. «Распространенность кист почек составляет от 20 до 50% и увеличивается с возрастом. Классификация кист почек впервые была опубликована в 1986 г. (она состояла из 4 категорий), в 1993 г. был предложен «апгрейд» этой классификации, в которой появилась категория 2F, куда вошли доброкачественные кисты, содержащие большее количество тонких перегородок, а также утолщенные стенки и перегородки, содержащие отложения кальция в виде узелков», – сообщил он.

Далее докладчик подробно рассказал о проведенном исследовании. По его словам, в центре урологии Клинической больницы Управления делами президента РФ в период с января 2009 по декабрь 2017 г. были прооперированы 177 пациентов с приобретенными кистами почек 1, 2, 2F категорий по классификации Bosniak. «У всех пациентов, подвергшихся оперативному лечению, наличие кист почек сопровождалось характерной симптоматикой: регулярные тупые боли в поясничной области на стороне пораженной почки, нефрогенная гипертензия, транзиторная гематурия и др. Длительность операции не превышала получаса, длительность пребывания пациента в клинике составляла 12 койко-дней, уретральные катетеры пациентам не устанавливались. Весь полученный материал был направлен на гистологическое исследование, а при подозрении на опухоль выполнялось иммуногистохимическое исследование», – сказал доктор Е.А. Пронкин. Далее он сообщил о том, что у двоих из 177 пациентов определялась малигнизация кист 2-й категории по Bosniak (им была выполнена нефрэктомия),

Доцент Е.А. Пронкин

у восьми – малигнизация кист категории 2F по Bosniak (им была выполнена резекция почки). За время послеоперационного наблюдения данных о метастазировании и рецидивировании мультилокулярного кистозного ПКР выявлено не было.

«Таким образом, был сделан вывод о том, что, начиная с категории 2F, кисты требуют динамического наблюдения. Согласно проведенному исследованию, частота малигнизации данных образований (2,7% для кист катего-

рии 2 и 15,1% для кист категории 2F) достаточно велика для того, чтобы признать действующий подход к лечению больных кистами почек устаревшим», – сообщил доктор Е.А. Пронкин. Также он добавил, что современным врачам необходим обновленный алгоритм ведения пациентов с кистами почек категорий 1, 2, 2F, включающий, в частности раннее начало динамического наблюдения за данными образованиями, начиная с кист категории 1. Принимая в расчет низкий злокачественный потенциал данных опухолей, отсутствие склонности к рецидивированию и метастазированию, периоды контрольных обследований данных пациентов могут быть увеличены, а комплекс диагностических манипуляций сведен к минимуму. «В качестве оперативного лечения следует использовать органосохраняющие операции. Больные мультилокулярной кистозной опухолью низкого злокачественного потенциала обладают наилучшим онкологическим прогнозом среди пациентов с ПКР», – резюмировал докладчик.

КТ-навигация при чрескожной криоаблации злокачественных опухолей почек

Врач-уролог урологического отделения МБУЗ КДЦ « Здоровье» (Ростов-на-Дону) **Илья Владимирович Куликов** представил возможности КТ-навигации при чрескожной криоаблации злокачественных опухолей почек. Доктор И.В. Куликов привел результаты исследований одной из крупнейших европейских клиник MAYO, где проводилось сравнение отдаленных результатов резекции почки и чрескожной криоаблации при опухолях почек на стадии Т1. «В заключении этого исследования сказано о том, что безметастатическая выживаемость была одинакова в группах резекции почки и криоаблации и выше, чем в группе радиочастотной аблации (РЧА) для стадии с Т1а. Общая выживаемость была выше после резекции почки ввиду определенного отбора пациентов. Таким образом, был сделан вывод о том, что резекция почки и чрезкожная криоаблация при опухолях почек менее 7 см ассоциирована с одинаковыми результатами по таким показателям, как местный рецидив и прогрессирование опухоли », – отметил он.

Каков же «идеальный пациент» для выполнения криоаблации злокачественных опухолей почек? Отвечая на этот вопрос, докладчик перечислил следующие признаки: «Это пациенты из старшей возрастной группы, те, кому невозможно (или при этом существует высокий риск) выполнить парциальную нефрэктомию (роботическую, лапароскопическую, открытую), пациенты с двусторонним поражением, ранее перенесшие контралатеральную РНЭ, пациенты с отягощенным соматическим статусом, с определенными локализациями и размерами новообразований в почке».

Далее доктор И.В. Куликов перечислил этапы выполнения криоаблации: «Сначала производится дооперационная разметка по основным анатомическим ориентирам, затем КТ-сканирование, размещение криоигл с КТ-контролем положения зондов в опухоли. Далее проводятся циклы криоаблации с интраоперационным контролем «ледяного шара». Для достижения оптимального онкологического контроля необходимо поддерживать температуру 20 °С в зоне 5 мм от видимой границы опухоли. Также для оценки эффективности манипуляции на интраоперационной КТ в пределах опухоли должен присутствовать визуализируемый «ледяной шар»».

Говоря о возможных осложнениях, докладчик назвал фистулу, перитонит, забрюшинную гематому. Что касается наблюдения пациентов после криоаблации, то, по словам доктора И.В. Куликова, следует 1 раз в полгода проводить КТ с контрастированием, 1 раз в 3 месяца – УЗИ почек, общеклинические обследования и биопсию под КТ-наведением при подозрении на рецидив. Среди нерешенных вопросов, возникающих при чрескожной криоаблации злокачественных опухолей почек, докладчик назвал «сложные» локализации опухоли на передней поверхности почки, вблизи почечных сосудов, полостной системы почки, а также предельный размер опухоли, лучевую нагрузку и лечение рецидива.

Профессор А.Ю. Павлов

«Криоаблация является перспективным, малоинвазивным, альтернативным методом лечения злокачественных новообразований почек. Однако требуется более длительный период наблюдения с более широкой выборкой пациентов и проведением рандомизированных исследований, поскольку в этой области пока еще остается много нерешенных вопросов», – заключил доктор И.В. Куликов.

Возможности термоаблации опухоли почки

Об этом в своем докладе рассказал заместитель директора по научно-лечебной работе, главный врач ФГБУ Российского научного центра рентгенорадиологии МЗ РФ, д.м.н., профессор **Андрей Юрьевич Павлов.**

«Сегодня вряд ли кому-то придет в голову при опухоли почки называть нефрэктомию «золотым стандартом». Скорее «золотой стандарт» – это резекционная технология, обеспечивающая сохранение функций органа. – сообщил он. – В течение 2017 г. в России было впервые выявлено более 23 764 случаев ПКР, при этом показатель смертности снизился на 4,1%. Если говорить о распределении по стадиям, то разница между ними невелика: 1-я стадия – 38,9%, 2-я – 21,6%, 3-я – 20,1%, 4-я стадия – 20,4%».

Далее докладчик рассказал об опыте органосохраняющих оперативных вмешательств при раке почки у 481 пациента, выполненных в Российском научном центре рентгенорадиологии с 2003 по 2017 г. Из них 355 пациентам была выполнена стандартная резекция с аноксией, 51 пациенту – стандартная резекция без аноксии и 75 пациентам – РЧА. Отдаленные результаты выживаемости без прогрессирования в результате этих операций составили 97%, опухолево-специфическая выживаемость – 98%, общая выживаемость – 98%.

Что делать хирургу, если у него нет технической возможности выполнить резекцию почки или нефрэктомию? На этот вопрос профессор А.Ю. Павлов ответил следующее: «Лично я являюсь противником использования аблационных технологий в ходе лапароскопического вмешательства. В данной ситуации хирургу необходимо около 15–30 минут, чтобы выполнить радикальную резекцию. И если общий статус пациента позволяет, значит это необходимо делать. Если же сопутствующие соматические заболевания не позволяют провести подобную операцию, необходимо предпринять пункционное вмешательство, обеспечивающее доступ к пораженному органу под КТ/МРТ наведением, но не лапароскопически».

Профессор А.Ю. Павлов остановился на истории аблации и напомнил, что еще в 1891 г. Д'Арсонвальм предложил идею нагрева ткани с помощью радиочастотных волн. С 1928 г. начинается широкая популяризация принципа радиочастотной термической аблации: в частности Х. Кушинг и У. Бови внедрили в хирургическую практику нож Бови, который можно было использовать как для коагуляции, так и для разрезания биологических тканей. В 1990 г. сразу два независимых исследователя модифицировали РЧ-технологию таким образом, чтобы создавать коагуляционный некроз при чрескожном проведении электрода. В 1993 г. техника РЧА впервые была применена для лечения больных раком. В 1997 г. впервые был описан монополярный электрод, который имел выдвижные зубцы, раскрывающиеся внутри очага во время процедуры. В 1997 г. было внедрено непрерывное охлаждение иглы-электрода во время процедуры РЧА с помощью раствора хлорида натрия.

По словам докладчика, показаниями к минимально инвазивным технологиям являются: наличие небольших новообразований у пожилых пациентов и у пациентов с тяжелыми интеркуррентными заболеваниями, генетическая предрасположенность к развитию множественных опухолей, двусторонние опухоли, наличие единственной почки или высокий риск потери ее функции вследствие удаления опухоли. К противопоказаниям он отнес ожидаемый срок жизни менее года, наличие множественных метастазов, малые шансы на успех вследствие расположения опухоли.

Далее профессор А.Ю. Павлов подробно рассказал о том, как проводится процедура РЧА: «В опухоль вводится специальная радиочастотная игла (зонд) с раскрывающимся массивом элементов-антенн. С помощью иглы создается сферическая область некроза (аблации). Используется чрескожный, открытый (во время полостных операций) или лапароскопический доступ. Контроль позиционирования иглы осуществляется с помощью УЗИ, КТ или МРТ. Во время проведения процедуры происходит температурный контроль качества выполнения манипуляции в режиме реального времени, что обеспечивается наличием нескольких встроенных в вводимый зонд термодатчиков – пяти сенсоров, расположенных на концах элементов-антенн». Среди ключевых особенностей метода микроволновой аблации докладчик назвал высокую скорость (1–15 минут), безопасность и эффективность, больший размер зоны аблации, возможность аблации за сосудами (независимо от эффекта теплоотведения сосудов), а также низкую вероятность повторных вмешательств.

Профессор А.Ю. Павлов рассказал об опыте аблации опухолей почки, предпринятом в Российском научном центре рентгенорадиологии, где с 2009 по 2017 г. были прооперированы 75 пациентов: 73 из них выполнена пункция под УЗ-контролем, у 2 осуществлялся лапароскопический доступ. Размеры опухолевых узлов колебались от 1 до 7 см, средний размер опухолей составил 3,6 см. Говоря об отдаленных результатах операции, докладчик сказал следующее: «Пятилетняя выживаемость без прогрессирования была достигнута у 74% пациентов, опухолево-специфическая выживаемость – у 91% пациентов, общая выживаемость составила 84%».

Подводя итог своему докладу, Андрей Юрьевич сообщил: «Резекция опухолей почки у больных раком в стадии Т1 демонстрирует превосходные онкологические результаты с низкой частотой осложнений и неудовлетворительных результатов лечения. Однако мы всегда должны помнить о возможности индивидуального лечения с использованием малоинвазивных технологий, опираясь на доступные нам факторы прогноза. Это приведет к снижению частоты применения агрессивных методов лечения у соматически отягощенных пациентов».

Профессор С.В. Шкодкин

Пациенты с высоким риском осложнений нефронсберегающего лечения: как выбрать оперативный доступ?

На этот вопрос ответил уролог ОГБУЗ «Белгородская областная клиническая больница Святителя Иоасафа» (Белгород), д.м.н., профессор кафедры госпитальной хирургии НИУ БелГУ **Сергей Валентинович Шкодкин.**

Профессор С.В. Шкодкин обратил внимание коллег на ограничивающие факторы при резекции почки. К ним он отнес размер опухоли, интраренальное расположение, близость к магистральным сосудам и наличие стратификации рисков. Что касается критических моментов, возможных в процессе резекции почки, то, по мнению докладчика, следует обратить внимание на время ишемии и адекватность гемостаза. Далее он упомянул о способах нефропротективной защиты, к которым относятся локальная гипотермия за счет обкладывания почки ледяной крошкой во время ее резекции, локальная гипотермия за счет выключения почки из кровотока и перфузии охлажденным консервирующим раствором, экстракорпоральная резекция почки, компрессия сегментарных сосудов, выполнение резекции без компрессии сосудов почки,

компрессия почечной паренхимы, фармакологическая нефропротекция.

Затем профессор С.В. Шкодкин рассказал о результатах исследования, проведенного на базе Белгородской областной клинической больницы Святителя Иоасафа, где было проведено 35 интракорпоральных резекций почки (РП) с нефрометрическим индексом по шкале R.E.N.A.L. 10–12 баллов. Средний возраст пациентов составил 62,3 года, соотношение мужчины/женщины – 54,3/45,7%, правосторонняя/левосторонняя локализация опухоли – 42,9/57,1%. Стадии опухоли T1b/T2 были отмечены у 74,2/25,8% пациентов соответственно. В сопоставимую группу контроля были включены 58 пациентов, которым была выполнена РНЭ. В алгоритм резекции почки *in situ* были включены доступ, способы выключения почки из кровотока, техника резекции и ушивание раны почки. У 91,4% пациентов, по словам докладчика, был применен экстраперитонеальный люмботомический доступ в IX межреберье с резекцией X ребра. «Для выключения почки из кровотока выполняли артериальную компрессию, – пояснил докладчик. – В 94,3% выделяли сегментарную, субсегментарную или аберрантную артерию, кровоснабжающую опухоль, временно пережимали сосудистым зажимом, затем опухоль мобилизовали без удаления паранефрия. Резекцию почки выполняли с отступом от опухоли на 0,5–1 см в пределах визуально неизмененной почечной паренхимы скальпелем или электроножом, визуально оценивали хирургический край удаленной части почки с опухолью и направляли на экспресс гистологическое исследование. Окончательный гемостаз осуществляли наложением однорядного П-образного шва полисорбом, линию шва укрепляли заплатой из сосудистого протеза». С.В. Шкодкин доложил о результатах проведения интракорпоральной резекции почки: «Длина доступа составила 11,7 см, время частичной ишемии – 13,1 минуты, хирургический край был отрицательным в 100% случаев, отступ от края опухоли составлял около 0,5 см. Дренирование почки не выполнялось. Средний послеоперационный койко-день составил около 8,5. Общая выживаемость пациентов оценивалась в 81,2 месяца, раково-специфическая выживаемость – 94,2 месяца». Экстракорпоральная РП составила 2,9% от всех случаев РП. По поводу оперативного доступа докладчик пояснил: «Несмотря на изобилие предложенных доступов, определенные преимущества имеет поперечный лапаротомный доступ, который позволяет работать на обоих флангах, а при необходимости может быть дополнен срединным разрезом». Профессор С.В. Шкодкин отметил, что после выполнения экстракорпоральной РП средняя безрецидивная выживаемость составила 97,1%, при этом ни у одного из пациентов не было отмечено серьезных послеоперационных осложнений. «Предложенные подходы нефронсберегающего лечения больных ПКР из группы высокого риска осложнений обеспечивают приемлемое время операции и тепловой ишемии, низкую частоту и тяжесть послеоперационных осложнений и хорошие онкологические результаты», – сообщил он.

Скрининг рака простаты в Москве

Об особенностях скрининга рака простаты в столице на одной из сессий VII Московской урологической Школы рассказала д.м.н., доцент кафедры урологии МГМСУ им. А.И. Евдокимова, заместитель директора по научной работе «НИИОЗММ ДЗМ» **Любовь Алексеевна Ходырева**.

«Всемирная организация здравоохранения (ВОЗ) серьезно озабочена тем, что ежегодно у 14 млн человек в мире диагностируется рак, причем более половины из этих пациентов умирают, –сообщила докладчик. – При этом в странах с низким уровнем жизни и доходов населения онкологические проблемы становятся первостепенными в сфере здравоохранения, тогда как в развитых странах фокус внимания и настороженности сконцентрирован на сердечно-сосудистых заболеваниях».

Далее Любовь Алексеевна представила данные многочисленных зарубежных исследований, которые показывают, что при применении скрининга выявляется больше случаев рака предстательной железы (РПЖ) 1-й и 2-й стадий, чем без него. В частности, в Москве в течение десяти лет применялась Программа ранней диспансеризации пациентов с заболеваниями предстательной железы (ПЖ), которая показала высокую выявляемость доброкачественной гиперплазии, рака и инфекционно-воспалительных заболеваний ПЖ. «Тем не менее многие исследователи сомневаются в целесообразности проведения скрининга РПЖ и считают его экономически невыгодным мероприятием, – сообщила доктор Л.А. Ходырева. – Но, по моему мнению, программа скрининга онкологических заболеваний обязательно должна проводиться в России, а ее финансированием должно заниматься государство».

Докладчик представила коллегам изображенный на графике стандартизированный коэффициент смертности (СКС) мужчин от злокачественных новообразований ПЖ с 1989 по 2017 г. в мире, на котором можно было заметить примерно одинаковый рост данного коэффициента в Москве и России в целом. При этом в Швеции (стране с высоким уровнем жизни и культуры населения, где принято самостоятельно заботиться о здоровье) за тот же период времени значительно снизилось число смертей от РПЖ. Любовь Алексеевна также обратила внимание на период 2013–2015 гг., когда данный коэффициент смертности в Москве временно снизился.

Докладчик представила еще один график, который демонстрировал показатели возрастных коэффициентов смертности мужчин от злокачественных образований. «В западных странах с высоким уровнем жизни и стандартизированным подходом к постановке диагноза данный коэффициент на графике повышается, начиная с возраста мужчин от 60 лет. Однако в Москве и России данный коэффициент у той же возрастной категории показывает явно заниженные показатели. Это объясняется, во-первых, тем, что в отношении смертей от онкологических заболеваний в России по сей день не ведется адекватной статистики. Второй причиной заниженных показателей является «популярный» в нашей стране диагноз «старость» вместо четкого медицинского диагноза», – сказала она. При этом доктор Л.А. Ходырева отметила, что показатели смертности косвенно характеризуют состояние общества и уровень здравоохранения в стране, включая наличие скрининговых программ.

Далее она остановилась на показателях первично выявленных случаев РПЖ в Москве в период с 2012 по 2017 г.: «За эти 5 лет была отмечена небольшая тенденция к росту выявляемости РПЖ. Если проанализировать распределение диагностики РПЖ по стадиям за этот период, то можно отметить, что 2017 г. характеризуется не только лучшей по сравнению с другими годами выявляемостью первичного РПЖ, но также и фактами выявляемости запущенных случаев этого заболевания на поздних – третьей и четвертой стадиях, – прокомментировала докладчик. – Что касается диспансерного наблюдения в Москве в отношении пациентов с РПЖ, то за тот же 5-летний период наблюдается тенденция к снижению взятых на учет пациентов с впервые выявленным диагнозом РПЖ. Однако при этом присутствует тенденция к увеличению 5-летней выживаемости пациентов с РПЖ. Общее число пациентов с РПЖ, которые сейчас находятся на учете в онкодиспансерах, за данный период возросло и продолжает увеличиваться. Это связано с тем, что больные получают качественное лечение, их вовремя оперируют, а качество их жизни в настоящее время оценивается гораздо выше, чем несколько лет назад».

Далее доктор Л.А. Ходырева сказала о том, что именно сегодня рекомендует ВОЗ в качестве комплексных мер противораковой борьбы: «Среди этих мер следует отметить пять главных моментов – профилактику, раннюю диагностику и скрининг, лечение, паллиативную помощь, диспансерное наблюдение и наблюдение за пролеченными пациентами. Очень важно при этом пользоваться регистрами, которые являются инструментом для мониторирования состояния пациентов, находящихся под наблюдением. Известно, что у главного онколога Москвы Игоря Евгеньевича Хатькова существует такой регистр, где собираются все данные по всем направлениям онкологии в Москве».

Докладчик подчеркнула, что специалистам следует четко понимать различия между скринингом и ранней диагностикой. «Ранняя диагностика направлена на выявление случаев РПЖ у пациентов, имеющих хотя бы минимальные симптомы онкологического заболевания. Здесь самым главным становится выявление рака на ранней стадии и быстрое направление такого пациента на лечение. Скрининг – это действия, направленные на выявление бессимптомного рака или предраковых состояний. И эти действия распространяются на здоровую целевую аудиторию», – пояснила она. Любовь Алексеевна продемонстрировала очень показательный слайд с данными, полученными в популяции, которая считается практически здоровой: «Это сравнительные данные, полученные в результате проведения скрининга и ранней диагностики в один и тот же период. Во время проведения скрининга можно наблюдать немало случаев впервые выявленных онкологических заболеваний. В процессе ранней диагностики заболевания выявляются уже при наличии симптомов рака».

Докладчик напомнила, что скрининг может быть массовым и селективным: «В данное время в Москве проходит вторая «волна» массового скрининга (первая «волна» началась в марте и закончилась в июне)».

Доктор Л.А. Ходырева пояснила, что скрининг включает в себя целый ряд последовательных мероприятий – информирование, проведение теста, контроль и т.д. Она также отметила, что скрининг, как и любая активность в медицине, имеет свои преимущества и недостатки. Среди преимуществ стоит назвать выявление у пациентов предраковых состояний и начало их своевременного лечения на самых ранних стадиях. Благодаря этому увеличивается выживаемость пациентов, улучшается качество их жизни. По словам докладчика, у скрининга существуют и определенные недостатки, к которым следует отнести назначение ненужных исследований пациентам с повышенным уровнем простатического специфического антигена (ПСА), выявление клинически незначимого РПЖ, а также тот факт, что экономическая эффективность скринингов пока не доказана. «Также необходимо учитывать ложноположительные и ложноотрицательные результаты ПСА, частота которых достаточно высока», – сказала она.

Заканчивая свой доклад, Любовь Алексеевна Ходырева продемонстрировала несколько слайдов с результатами первой «волны» скрининга РПЖ в Москве у 3361 пациента в возрасте старше 40 лет: «Повышенный уровень ПСА был выявлен у 7,2% мужчин, РПЖ – у 1,5% мужчин. Эти цифры соответствуют международным данным выявляемости РПЖ. Также было проведено анкетирование пациентов, которое показало, что в группу селективного скрининга попали 385 человек, которые имели наследственную предрасположенность и представляли собой группу риска. В целом у 12,5% пациентов присутствовали наследственные факторы риска развития онкологических заболеваний, среди них у 4,3% мужчин были факторы риска развития РПЖ. Что касается второй «волны» скрининга, то его данные будут представлены после его завершения. Резюмируя, можно сказать, что скрининг – это стратегия общественного здравоохранения, для обеспечения которой требуется инфраструктура, образованные врачи и координация процесса. Московское здравоохранение располагает всем необходимым для этого.

Как улучшить мужское здоровье?

«Наиболее животрепещущими и частыми проблемами, с которыми пациенты чаще всего обращаются на амбулаторном приеме к урологу, являются расстройства мочеиспускания, симптомы простатита и эректильная дисфункция», – констатировал на одной из сессий VII Московской урологической Школы профессор кафедры урологии, д.м.н., заведующий отделением урологии №4 ГКБ №50 **Павел Ильич Раснер.**

Профессор П.И. Раснер принял участие в дискуссии о том, как улучшить мужское здоровье. Докладчик начал с упоминания факторов, влияющих на стратегию лечения, причислив к ним географические, социальные, культурологические, ценовые и системные. Что беспокоит мужчину после 45 лет? Отвечая на этот вопрос, Павел Ильич напомнил о трех основных симптомах, которые начинаются с малых проявлений и с течением времени постепенно нарастают: боли в промежности, нестабильность эректильной функции, затрудненное мочеиспускание. «Такому пациенту обычно назначается целая «горсть» лекарств, – сказал он. – Это α-адреноблокаторы для улучшения мочеиспускания, ингибиторы фосфодиэстеразы-5 (ФДЭ-5) для улучшения качества эрекции, ингибиторы 5α-редуктазы (5-АР) для уменьшения объема простаты, нестероидные противовоспалительные средства (НПВС) для купирования болевого симптома. Однако вероятность того, что пациент будет соблюдать все эти назначения уролога обратно пропорциональна числу рекомендованных таблеток: она составляет более 90% при назначении одного препарата, 70% – при назначении двух, 50% – при назначении трех и 40% – при назначении четырех препаратов».

Напомнив о том, что в XX веке специалисты принялись за создание «одной эффективной таблетки», докладчик предложил аудитории рассмотреть результаты клинических исследований препарата Афалаза, который «закрывает» сразу несколько урологических проблем. «Говоря об этом препарате, мы, прежде всего, имеем в виду феномен релиз-активности, который заключается в следующем, – сказал он. – В ходе последовательного уменьшения концентрации исходное вещество не исчезает окончательно, а переходит в иную физическую форму, свойства которой не зависят от того, присутствуют в разведении молекулы исходного вещества или нет. Однако здесь не идет речь о гомеопатии, которая представляет очень малые дозы препарата. Релиз-активные препараты в отличие от гомеопатических не имеют определенного числа молекул – это иная фармакологическая группа. Этот феномен сопровождается высвобождением отличных от исходных свойств веществ, названных релиз-активностью (Р-А), которая регенерируется в ходе сверхвысокого разведения исходного вещества, но при этом не является его «дозой»».

Далее профессор П.И. Раснер сообщил, что вместо той или иной биологической субстанции (интерферона, эритропоэтина, инсулина) в организм вводится Р-А-модификатор активности эндогенных молекул. «Первоначально использовалось Р-А разведение самой молекулы. В дальнейшем была доказана более высокая модифицирующая активность Р-А форм антител к эндогенной молекуле», – пояснил он.

Павел Ильич назвал Афалазу уникальным препаратом, который является комбинированным лекарственным средством на основе релиз-активных антител к простатическому специфическому антигену (АТ к ПСА) и к эндотелиальной NO-синтазе (АТ к eNOS). Далее он остановился на механизме действия препарата Афалаза, в основе которого лежит клонально-селекционная теория: «Каждый будущий лимфоцит содержит гены, кодирующие синтез только одного специфического антитела. Во время эмбрионального развития незрелые лимфоциты плода взаимодействуют с собственными антигенами. Лимфоциты, которые стали зрелыми, и являются теми антигенами, которые обеспечивают иммунный ответ в организме».

Докладчик напомнил, что урологи уже долгие годы пытаются понять, что именно является причиной хронического воспаления в предстательной железе, учитывая, что при этом бактериальный агент присутствует в очень небольшом числе случаев. Одним из объяснений, по мнению профессора П.И. Раснера, является аутоиммунное воспаление, которое индуцируется неправильной трехмерной структурой ПСА. «С другой стороны, существует теория антиидиотипической сети, в рамках которой антитела тоже являются предметом возбуждения иммунитета, – сказал докладчик. – Это т.н. «цепная реакция», бесконечная цепь иммунных ответов не только на антиген, который внедрен, но и на антитела, которые вырабатываются».

Докладчик подробно остановился на характеристике ПСА, его клиническом значении и биологической роли, а также роли в патогенезе доброкачественной гиперплазии предстательной железы (ДГПЖ). По поводу последнего он сообщил, что этой ролью является торможение пролиферации, миграции и инвазии клеток эндотелия простаты, угнетение действия ангиогенных факторов на ткани эндотелия, участие в регуляции роста стромальных клеток предстательной железы, активация иммунной системы.

Говоря об эффектах препарата Афалаза, профессор П.И. Раснер сообщил, что действие Р-А АТ к ПСА на биологическую активность эндогенного ПСА вызывает следующие эффекты: антипролиферативный, противоотечный, противовоспалительный. Кроме того, Р-А АТ к eNOS регулируют активность эндотелиальной NO-синтазы, под действием которой образуется оксид азота, являющийся одним из важных звеньев в лечении эректильной и эндотелиальной дисфункции.

В заключение профессор П.И. Раснер обратился к результатам многоцентрового двойного слепого плацебо-контролируемого рандомизированного клинического исследования безопасности и эффективности применения препарата Афалаза у пациентов с симптомами ДГПЖ и риском ее прогрессирования: «Это исследование показало, что применение препарата Афалаза не оказывает влияния на витальные функции, при этом частота побочных эффектов была той же, что и в группе плацебо. Таким образом, показаниями к применению препарата Афалаза является ДГПЖ 1–2-й стадий. Стоит отметить очевидные преимущества препарата: минимальное число противопоказаний, доказанная эффективность при курсовом применении, хорошая переносимость, стабильность достигнутого эффекта. Резюмируя сказанное, прием препарата Афалаза можно считать патогенетическим лечением».

С заключительным высказыванием профессора П.И. Раснера согласился главный внештатный специалист-уролог Министерства здравоохранения РФ, главный внештатный специалист-уролог Департамента здравоохранения Москвы, заведующий кафедрой урологии МГМСУ им. А.И. Евдокимова, профессор, д.м.н., Дмитрий Юрьевич Пушкарь. «Если современные ученые действительно разработают препарат, замедляющий развитие ДГПЖ, то уже вскоре специалисты станут иначе относиться к данному заболеванию. Это означает, что в будущем урологи столкнутся с совсем другой «палитрой» симптомов у больных ДГПЖ», – отметил он.

Лечение пациентов с доброкачественной гиперплазией предстательной железы и сексуальными нарушениями

Е.А. Ефремов, д.м.н., заведующий отделом андрологии и репродукции человека НИИ урологии и интервенционной радиологии им. Н.А. Лопаткина – филиал ФГБУ НМИРЦ Минздрава России

Е.В. Касатонова, к.м.н., научный сотрудник отдела андрологии и репродукции человека НИИ урологии и интервенционной радиологии им. Н.А. Лопаткина – филиал ФГБУ НМИРЦ Минздрава России

Доброкачественная гиперплазия предстательной железы (ДГПЖ) обычно затрагивает мужчин старшего возраста и часто ассоциируется как с симптомами нарушения функций нижних мочевыводящих путей (СНМП), так и с эректильной дисфункцией (ЭД). Мужчины с умеренными и тяжелыми СНМП подвергаются повышенному риску сексуальной дисфункции, включая снижение либидо, умеренную или тяжелую ЭД и расстройства эякуляции [1–2]. Эти состояния имеют сходные патогенетические механизмы. Также, как и при эректильной дисфункции, у пациентов с ДГПЖ могут выявляться низкий уровень тестостерона, хроническое воспаление предстательной железы, сосудистая дисфункция и дислипидемия. Общими независимыми факторами прогрессирования для этих двух заболеваний являются также ожирение и сахарный диабет, а кроме того, в этот патогенетический процесс вовлечены дислипидемия и артериальная гипертензия [1–5].

Не так давно целью терапии больных ДГПЖ было облегчение симптомов болезни до оперативного вмешательства, преимущественно использовались α-адреноблокаторы и/или ингибиторы 5α-редуктазы. Тем не менее результаты трансуретральной резекции простаты и менее инвазивные варианты оперативного лечения больных ДГПЖ, такие как трансуретральная инцизия простаты, в популяции мужчин старше 65 лет не столь обнадеживающие: многие пациенты в дальнейшем все же нуждаются в катетеризации (дренировании) мочевого пузыря [5]. Эти данные поднимают серьезные вопросы о потенциальном риске оперативного лечения больных ДГПЖ и преимуществах консервативной терапии у пожилых мужчин, ведь основная заповедь клинической медицины: «Не навреди».

В настоящее время принципы современной терапии пациентов с ДГПЖ направлены на минимально инвазивное лечение, индивидуальный подход и восстановление приемлемого качества жизни, а также на осложнения, связанные с риском прогрессирования заболевания и возникновением осложнений [4]. К ним относятся острая и хроническая задержка мочеиспускания (ОЗМ, ХЗМ), гематурия, инфекции мочевыводящих путей, камни мочевого пузыря, повреждение стенки мочевого пузыря, нарушение функции почек, недержание мочи и ЭД. При этом отсутствие адекватного лечения нарушений мочеиспускания у больных ДГПЖ является одним из основных рисков возникновения этих состояний [3].

Наиболее распространенным осложнением, требующим госпитализации, является ОЗМ. Риск увеличивается с возрастом, нарастанием тяжести симптомов и повышением уровня простатического специфического антигена (ПСА), с увеличением остаточной мочи и объема железы, уменьшением максимальной скорости потока мочи. При этом СНМП и возраст пациентов являются самыми простыми базовыми переменными, подлежащими оценке. Многие из других опасных состояний частично обусловлены ХЗМ. Остаточная моча и нарушение уродинамики является благоприятными факторами для контаминации и размножения бактерий. Клинически инфекционно-воспалительные заболевания нижних мочевыводящих путей на фоне ДГПЖ относятся к категории осложненных, т.к. склонны к рецидивирующему течению, а их возбудители – к множественной лекарственной устойчивости. Рецидивирующее течение мочевой инфекции обычно предшествует образованию конкрементов в мочевыводящих путях, и, в частности в мочевом пузыре, а также является одной из причин хронической почечной недостаточности (ХПН). Симптомы могут варьироваться от легкой дизурии в виде учащенного мочеиспускания до тяжелой системной инфекции и макрогематурии с ОЗМ. Повышенное внутрипузырное давление приводит к ряду изменений в стенке мочевого пузыря. Одним из основных и хорошо известных изменений является гипертрофия мышц детрузора и фиброз стенки мочевого пузыря, которые усугубляют обструктивные симптомы и иногда сопровождаются недержанием мочи. ХЗМ и рецидивирующие инфекционно-воспалительные заболевания мочевой системы являются основным механизмом развития ХПН у пациентов с ДГПЖ. Дилатация верхних мочевыводящих путей или повышенный уровень креатинина в сыворотке крови были обнаружены у половины всех пациентов с ХЗМ, вторичной по отношению к ДГПЖ. Существует также связь между ХЗМ и уменьшением скорости клубочковой фильтрации [3, 4].

Увеличение простаты вызывает механическое препятствие для оттока мочи, увеличивает плотность α_1-адренорецепторов в мочевом пузыре, его шейке и простатической части уретры, а также уменьшает секрецию оксида азота (NO). Это приводит к гипертензии гладких мышц нижних мочевыводящих путей, вызывая их функциональную непроходимость, кроме того, в большинстве случаев присутствует гиперактивность мочевого пузыря (ГАМП). Поэтому препараты, снижающие тонус гладких мышц нижних мочевыводящих путей, являются первым выбором для лечения больных ДГПЖ и СНМП [4, 6].

Для мужчин с легкими симптомами, оцененными по шкале IPSS (сумма баллов менее 8) и неосложненной ДГПЖ, рекомендуется активное наблюдение, что включает ежегодный профилактический осмотр пациента и переоценку возможных вариантов избавления или существенного уменьшения СНМП [1, 2]. В то же время, когда у пациента с невыраженной симптоматикой присутствует такое коморбидное состояние, как ЭД, может быть рекомендован ингибитор фосфодиэстеразы 5-го типа (ФДЭ-5) тадалафил 5 мг, например, Динамико Лонг 5 мг. С одной стороны, это препарат для снижения выраженности проявления СНМП на фоне ДГПЖ, с другой – для восстановления и улучшения эректильной функции [2].

Антагонисты α_1-адренорецепторов (α-адреноблокаторы) обычно являются препаратами первой линии терапии, в основном за счет быстрого достижения эффекта в течение 2–4 недель. Однако этот класс лекарственных средств не уменьшает размеры простаты, и пациенты остаются подвержены риску, связанному с прогрессированием заболевания и развитием осложнений. По сравнению с плацебо эякуляторная дисфункция значительно чаще встречается у пациентов, принимающих α-адреноблокаторы, при этом расстройства эякуляции встречаются тем чаще, чем эффективнее препарат [1].

Другим вариантом возможной монотерапии являются ингибиторы 5α-редуктазы. Их достоинством является уменьшение размеров предстательной железы, а также замедление темпов прогрессирования заболевания со снижением риска необходимости оперативного лечения. Однако для достижения такого эффекта от лечения больного ДГПЖ потребуется от 8–12 недель до полугода. Как подчеркивается в рекомендациях Европейской ассоциации урологии (EAU), эти препараты как ингибиторы тестостерона вызывают снижение уровня ПСА, что может повлиять на интерпретацию результатов скрининга по поводу рака простаты [1,4]. Одним из наиболее часто встречающихся побочных эффектов при применении ингибиторов 5α-редуктазы является ухудшение сексуальной функции мужчины: снижение либидо, ЭД и реже – нарушение эякуляции [2, 4, 6].

Для пациентов, резистентных к α-адреноблокаторам, может быть полезнакомбинация с антихолинергическими (антимускариновыми) препаратами, в особенности при наличии ГАМП. Тем не менее такая комбинированная терапия несет некоторый риск ухудшения и даже задержки мочеиспускания у пациентов с ДГПЖ [1, 2]. Антихолинергические препараты могут усугублять запоры, вызывать выраженную сухость во рту, когнитивные нарушения и деменцию и их следует избегать или тщательно контролировать пациентов при их назначении пожилым людям [1, 4].

Между тем, подобно α-адреноблокаторам, тадалафил (например, Динамико Лонг) продемонстрировал высокие показатели эффективности и безопасности как при монотерапии, так и в комбининации с ингибиторами 5α-редуктазы, в т.ч. у мужчин с сопутствующими заболеваниями и факторами сердечно-сосудистого риска [1, 6]. В дозировке 5 мг один раз в сутки препарат был утвержден в октябре 2011 г. в Европе [6] и до сих пор является единственным ингибитором ФДЭ-5, одобренным для лечения больных ДГПЖ/СНМП как с, так и без ЭД [1, 2]. Он продемонстрировал трехкратное или большее улучшение показателя по шкале IPSS в течение одной недели у 59,8% мужчин и у 79,3% в течение четырех недель [7]. Европейская ассоциация урологии (EAU) и Российское общество урологов (РОУ) рекомендуют монотерапию тадалафилом как начальное

лечение умеренных или тяжелых СНМП у мужчин с и без ЭД [1,2]. Ингибирование ФДЭ-5 тадалафилом, приводящее к повышению концентрации циклического гуанозинмонофосфата в пещеристом теле полового члена, также наблюдается в гладкой мускулатуре предстательной железы, мочевого пузыря и сосудах, которые их кровоснабжают. Расслабление гладких мышц сосудов приводит к увеличению перфузии крови в этих органах, и, как следствие, к снижению выраженности симптомов ДГПЖ. Релаксация гладкой мускулатуры предстательной железы и мочевого пузыря может дополнительно усиливать сосудистые эффекты [8]. Эти эффекты могут быть полезны в профилактике осложнений ДГПЖ, помимо уже известной высокой эффективности при нарушениях эректильной функции [6].

ЛИТЕРАТУРА

1. Gravas S., et al. EAU Guidelines on Management of Non-Neurogenic Male Lower Urinary Tract Symptoms (LUTS), incl. Benign Prostatic Obstruction (BPO). 2017. P. 22–25. European Association of Urology Guidelines. 2018.
2. Урология. Российские клинические рекомендации. Под ред. Ю.Г. Аляева, П.В. Глыбочко, Д.Ю. Пушкаря. М., 2017. 544 с.
3. Speakman M.J., Cheng X. Management of the complications of BPH/BOO. IJU. J. Urol. Soc. Ind. 2014;30(2):208.
4. Zattoni F., Ficarra V., Novara G. Risk stratification for benign prostatic hyperplasia. Urol. J. 2017;84(3):153–7.
5. Suskind A. M., et al. Functional outcomes after transurethral resection of the prostate in nursing home residents. J. Am. Geriatr. Soc. 2017;65(4):699–703.
6. Calogero A.E., et al. Treatment of lower urinary tract symptoms/benign prostatic hyperplasia and erectile dysfunction. The Aging Male. 2018. С. 1–9.
7. Oelke M., et al. Time to onset of clinically meaningful improvement with tadalafil 5 mg once daily for lower urinary tract symptoms secondary to benign prostatic hyperplasia: analysis of data pooled from 4 pivotal, double-blind, placebo-controlled studies. J. Urol. 2015;193(5):1581–9.
8. Инструкция по применению лекарственного препарата для медицинского применения ДИНАМИКО ЛОНГ.

Отпускается по рецепту. Предназначено для информирования специалистов здравоохранения. Не предназначено для демонстрации пациентам.
Статья подготовлена при поддержке компании ООО «Тева».
За дополнительной информацией обращаться: ОО «Тева» Россия, 115054, Москва, ул. Валовая, д. 35; тел.: +7 (495) 644-22-34: факс: +7 (495) 644-22-35: www.teva.ru.
DYNL-RU-00102-DOK-PHARM

Синдром болезненного мочевого пузыря: критерии эффективности лечения

Синдром болезненного мочевого пузыря (СБМП), или интерстициальный цистит, является значимой и до конца нерешенной проблемой современной медицины. Значимость этого заболевания обусловлена несколькими причинами: высокой частотой, существенным влиянием на качество жизни и необходимостью междисциплинарного подхода к его диагностике и лечению. Такие больные, а в подавляющем большинстве это женщины, обращаются за медицинской помощью не только к урологам, но и к гинекологам, неврологам и иногда к врачам других специальностей.

С.Х. Аль-Шукри, И.В. Кузьмин, М.Н. Слесаревская, Ю.А. Игнашов
Кафедра урологии ФГБОУ ВО «Первый Санкт-Петербургский государственный медицинский университет им. акад. И.П. Павлова», Санкт-Петербург, Россия

Впервые состояние, известное сегодня как СБМП, описал в 1808 г. известный американский врач-хирург Филип Синг Физик. Собственно термин «интерстициальный цистит» был предложен в 1876 г. Сэмюэлем Гроссом для обозначения состояния «… когда в патологический процесс вовлекаются все слои стенки мочевого пузыря». В 1887 г. Александр Скин использовал этот термин для описания воспалительного процесса, «разрушающего слизистую оболочку мочевого пузыря частично либо полностью, с возможным распространением на мышечные слои пузырной стенки». Американский акушер-гинеколог Гай Гуннер в 1915 г. опубликовал статью под названием «Редкий тип язвы мочевого пузыря у женщин: 8 наблюдений». В ней он описал гиперемированные кровоточащие участки слизистой оболочки мочевого пузыря, выявленные при цистоскопии у женщин, в течение длительного времени жаловавшихся на боли в надлобковой области, учащенное мочеиспускание и императивные (ургентные) позывы на мочеиспускание. В тот период времени цистоскоп был несовершенен и имел ряд оптических ограничений. Но, тем не менее, данное описание «гуннеровых язв» используется и сегодня. В 2006 г. Европейским обществом по изучению интерстициального цистита/мочепузырного болевого синдрома (ESSIC) вместо термина «интерстициальный цистит» рекомендовано использовать термин «синдром болезненного мочевого пузыря» («мочепузырный болевой синдром»). В качестве обоснования было указано, что использование данного термина более корректно, поскольку лучше соответствует представлениям о заболевании и современной номенклатуре болевых синдромов. Термин СБМП вместо «интерстициальный цистит» включили в свои рекомендации Американская ассоциация урологов (2011) и Европейская ассоциация урологов (2012).

В настоящее время под СБМП понимают заболевание, характеризующееся наличием персистирующей или рецидивирующей боли, локализованной в области мочевого пузыря и сопровождающейся, по крайней мере, одним из следующих симптомов: усилением боли при наполнении мочевого пузыря, учащением дневного и/или ночного мочеиспускания при отсутствии признаков инфекционного или другого явного поражения мочевого пузыря.

Таким образом, СБМП можно рассматривать как «диагноз исключения», что означает возможность установления данного диагноза только после исключения всех других возможных патологических состояний, проявляющихся болями в проекции мочевого пузыря и малом тазу. Ведущим клиническим проявлением СБМП является боль. Для СБМП характерно усиление болевых ощущений при наполнении мочевого пузыря. Боль носит изнуряющий характер, сопровождается негативными психоэмоциональными реакциями, что, безусловно, существенно ухудшает качество жизни больных. Именно боль в мочевом пузыре оказывает наибольшее влияние на состояние пациента. Другим весьма важным симптомом являются расстройства мочеиспускания. Болевые ощущения в мочевом пузыря и зачастую в мочеиспускательном канале, могут приводить к диспареунии – болезненным ощущениям в половых органах, которые возникают до, во время или после полового акта и связанным с ним. Диспареуния является и значимой социальной проблемой, поскольку негативно влияет не только на сексуальную, но и на семейную жизнь женщины.

> «…»
>
> ***Несмотря на многочисленные исследования, до сих пор окончательно не ясно, является ли СБМП самостоятельным заболеванием или же проявлением других заболеваний***

Значимость СБМП определяется не только существенным ухудшением качества жизни больных, но и его достаточно высокой распространенностью. Частоту СБМП оценивают в диапазоне от 52 до 500 случаев на 100 тыс. женщин и от 8 до 41 случая на 100 тыс. мужчин. При этом существуют данные, что на сегодняшний день на 1 пациента с установленным диагнозом СБМП приходится 5 человек с неустановленным диагнозом и, соответственно, не получающих необходимого лечения. Полагают, что до 30% женщин в различные периоды своей жизни страдают тазовыми болями продолжительностью более 6 месяцев.

Причины развития СБМП остаются до конца не ясными. В качестве таковых рассматривают уротелиальные дисфункции, активацию тучных клеток, аутоиммунные, нейрогенные и ишемические нарушения, не исключено, что в качестве пускового механизма развития заболевания выступает инфекционное поражение стенки мочевого пузыря. Несмотря на многочисленные исследования, до сих пор окончательно не ясно, является

ли СБМП самостоятельным заболеванием или же проявлением других заболеваний.

Тщательное изучение истории заболевания и клиническое обследование пациента имеют решающее значение при диагностике СБМП. Необходимо проводить дифференциальную диагностику и исключать заболевания со схожей клинической картиной: инфекционно-воспалительные заболевания мочевыводящих путей, эндометриоз, спаечный процесс, синдром раздраженного кишечника, опущение органов малого таза, злокачественные новообразования урогенитального тракта, гиперактивный мочевой пузырь и др. Следует отметить, что у одного пациента с СБМП может быть сочетание нескольких причин, поэтому наилучший результат дает мультидисциплинарный подход к его диагностике. Дальнейшее уточнение диагноза СБМП проводится после выполнения цистоскопии с гидродистензией и морфологического исследования биоптатов мочевого пузыря. Характерными цистоскопическими признаками СБМП являются наличие в мочевом пузыре гломеруляций II–III степеней и/или наличие гуннеровского его поражения.

Весьма перспективным для ранней диагностики СБМП представляется использование биологических маркеров. На сегодняшний день основными биомаркерами являются антипролиферативный фактор, гепарин-связывающий эпидермальный фактор роста, играющие роль в пролиферации уротелиальных клеток, а также сосудистый эндотелиальный фактор роста. Несмотря на то что в последние годы исследования в этом направлении значительно продвинулись вперед, их диагностическая значимость еще остается ограниченной.

Повышению эффективности лечения СБМП посвящено значительное число исследований. Многообразие лечебных подходов при СБМП предполагает определенную упорядоченность в их применении. Согласно клиническому алгоритму, разработанному Американской урологической ассоциацией и принципы которого отражены в других национальных рекомендациях, в т.ч. отечественных, в лечении пациентов с СБМП выделяют 6 последовательных линий терапии.

Первая линия лечения должна проводиться всем пациентам. Она включает в себя следующие компоненты:

1) Поведенческую терапию (опорожнение мочевого пузыря по расписанию, тренировка мочевого пузыря) – рекомендуется проводить не менее 6 месяцев, часто пожизненно.
2) Диету с исключением кофеин-содержащих продуктов, алкоголя, цитрусовых, острой пищи и шоколада
3) Исключение курения табака.
4) Физическую активность.
5) Психотерапию.

Вторая линия лечения включает медикаментозную пероральную терапию – нестероидные противовоспалительные средства, антидепрессанты, антигистаминные препараты, анальгетики.

Третья линия лечения подразумевает внутрипузырную терапию с использованием диметилсульфоксида, гепарина, лидокаина, препаратов гиалуроновой кислоты.

Четвертая линия лечения – это применение более инвазивных процедур: гидродистензии мочевого пузыря, а при наличии гуннеровских поражений мочевого пузыря – трансуретральная резекция или трансуретральная лазерная абляция его стенки.

Пятая линия лечения включает в себя внутрипузырную ботулинотерапию. При этом в обязательном порядке пациенты должны быть предупреждены о возможных осложнениях данной процедуры, в частности задержке мочеиспускания. Вследствие этого до проведения внутрипузырных инъекций ботулинического токсина пациенты должны быть предупреждены о возможной необходимости выполнения периодической самокатетеризации мочевого пузыря и обучены ей.

Шестая линия лечения – оперативное лечение: суб-, супратригональная или тотальная цистэктомия с кишечной пластикой. Показанием к выполнению данных операций является высокая интенсивность болей и неэффективность всех остальных лечебных мероприятий.

Основная задача лечения больных СБМП заключается в устранении болевого симптома, восстановлении нормального акта мочеиспускания, увеличении емкости мочевого пузыря. Совокупность лечебных мероприятиях в этих направлениях должна приводить к улучшению качества жизни пациента с минимальными побочными эффектами и осложнениями от проводимого лечения. К сожалению, на сегодняшний день нет четких критериев, которые бы позволяли оценивать эффективность различных методов лечения и целесообразность продолжения лечебных мероприятий или переход к следующей линии лечения.

«...»

Основная задача лечения больных СБМП заключается в устранении болевого симптома, восстановлении нормального акта мочеиспускания, увеличении емкости мочевого пузыря

Разработка данных критериев послужила основной задачей исследования, проведенного в клинике урологии ПСПбГМУ им. И.П. Павлова. Всего под наблюдением находились 110 женщин с диагнозом СБМП, средний возраст больных составил 44,8±3,4 года, длительность заболевания – 6,2±3,4 года. Учитывая основную цель проводимого лечения – улучшение качества жизни пациента – в качестве основного признака успешности лечения мы принимали снижение индекса качества жизни на 1 балл и более по шкале QoL. Критерием включения в данное исследование явилось отсутствие в анамнезе гидродистензии мочевого пузыря и внутрипузырных инъекций ботулинического токсина. Лечение было разделено на три этапа: 1) поведенческая и консервативная терапия; 2) гидродистензия мочевого пузыря; 3) внутрипузырное введение ботулотоксина. Выраженность клинических проявлений СБМП до лечения и через 1 месяц после каждого этапа лечения оценивали с помощью опросников: шкалы симптомов тазовой боли, императивного, учащенного мочеиспускания PUF Scale (Pelvic Pain and Urgency/Frequency Patient Symptom Scale), индекса симптомов интерстициального цистита О'Лири-Сант O'Leary-Sant SI (O'Leary-Sant Symptom Intersitial Cystitis Scale Index), десятибалльной визуальной аналоговой шкалы боли (ВАШ), а также дневников мочеиспускания, которые больные вели в течение трех суток. В течение месяца всем 110 больным СБМП проводили поведенческую и консервативную терапию. Оказалось, что данный вид лечения был эффективен у 21 (19,1%) женщины, что проявилось снижением частоты мочеиспускания в течение 3 суток, по данным дневников мочеиспускания, уменьшением числа баллов по опросникам PUF, O'Leary-Sant score и уменьшением болевого симптома по ВАШ. У 89 (80,9%) пациенток с отсутствием эффекта от 1-й линии терапии проводили лечебные мероприятия следующей линии – гидродистензию мочевого пузыря. Гидродистензию мочевого пузыря выполняли под внутривенной анестезией по стандартной методике – мочевой пузырь наполняли до достижения внутрипузырного давления 100 см водного столба, в наполненном и растянутом состоянии оставляли на 2 минуты. Ранее проведенные нами исследования показали, что именно такая методика проведения процедуры является оптимальной по величине достигаемого внутрипузырного давления и продолжительности. Эффективной гидродистензия мочевого пузыря оказалась у 46 (51,7%) больных. Остальным 43 (48,3%) с недостаточным эффектом выполняли внутрипузырное введение ботулотоксина типа А (БТ-А) по 5 ЕД препарата в 20 точек (суммарно 100 ЕД). Через 1 месяц после процедуры субъективное улучшение по сравнению с состоянием лечения отметила 41 из 43 женщин, которым выполнили ботулинотерапию.

Проведенный статистический анализ показал, что улучшение качества жизни, которое выражается в снижении индекса качества жизни не менее чем на один балл, соответствует изменению следующих показателей: снижению суммы баллов по опроснику PUF scale на 20% и более, снижению суммы баллов по опроснику O'Leary-Sant SI на 20% и более, снижению показателя ВАШ-10 боли на 2 балла и более и уменьшению частоты мочеиспускания на 20% и более. Результаты проведенного исследования были доложены авторским коллективом на XVIII Конгрессе Российского общества урологов (Екатеринбург, 8–10 ноября 2018 г.) и на Международной конференции «Вопросы нейроурологии» (Москва, 30 ноября 2018 г.).

V Научно-практическая конференция
«ЛОПАТКИНСКИЕ ЧТЕНИЯ»
«Инновационные методы диагностики и лечения урологических заболеваний»

ПРИ ПОДДЕРЖКЕ:
Российского общества урологов
МОО «Мужское и репродуктивное здоровье»
ФГАОУ ВО Первый МГМУ им. И.М. Сеченова (Сеченовский университет)
ФГБУ «РНЦРР» Минздрава России
ФГБУ «НМИЦ радиологии» Минздрава России
ФГБУ «Национальный медицинский исследовательский центр онкологии им. Н.Н. Блохина» Минздрава России
Российского общества по эндоурологии и новым технологиям

В рамках научной программы планируется обсуждение вопросов, касающихся фундаментальных и клинических исследований в урологии, инноваций в области диагностики и лечения урологических заболеваний. Также будут проведены мастер-классы в виде живой хирургии урологических заболеваний с применением самого современного и высокотехнологического оборудования.

Конференция пройдет в учебном корпусе
Медицинского научно-образовательного центра МГУ им. М.В. Ломоносова
15 февраля 2019 года
по адресу: Москва, ул. Ломоносовский проспект, дом 27, корпус 10.
Начало конференции в 9:00.

РЕКЛАМА

Технический организатор: Научно-методический организационный медицинский центр
Лалабекова Марина Валерьевна +7 (903) 295-66-81, +7 (925) 941-09-65; e-mail: marina.lal@mail.ru

Доброкачественная гиперплазия предстательной железы: какой метод оперативного лечения пациента выбрать?

В рамках видеоконференции, прошедшей с участием ведущих урологов России и Украины, заведующий кафедрой урологии и андрологии ФМБЦ им. А.И. Бурназяна ФМБА РФ, д.м.н., профессор, заслуженный врач РФ **Алексей Георгиевич Мартов** рассказал об особенностях эндоскопического лечения пациентов с доброкачественной гиперплазией предстательной железы (ДГПЖ).

«Сегодня жизнь ставит перед урологами определенные задачи, связанные с оперативными методами лечения, – сказал докладчик. – При выборе того или иного способа нам необходимо учитывать возможность выполнения операции у пациентов с выраженными сопутствующими заболеваниями, принимающих антикоагулянты, имеющих искусственный водитель ритма, металлические протезы и т.д., обеспечить снижение травматического воздействия на ткань простаты и перипростатические структуры, уменьшение частоты и интенсивности интра- и послеоперационных кровотечений, других осложнений и их проявлений (ирритативных, обструктивных, сексуальных и пр.), уменьшение сроков послеоперационной реабилитации. Что касается показаний к оперативному лечению, то они практические не изменились и подразделяются на абсолютные и относительные. Наиболее частыми показаниями являются симптомы нарушения функций нижних мочевыводящих путей (СНМП), не поддающиеся консервативной терапии. Более редкие показания – рецидивирующая инфекция мочевыводящих путей и гематурия. Абсолютными показаниями к операции являются наличие дивертикулов и камней мочевого пузыря, цистостома, острая задержка мочеиспускания и др.».

Докладчик отметил, что с учетом всех малоинвазивных методов лечения можно представить себе алгоритм оперативного лечения пациентов с ДГПЖ следующим образом: «В первую очередь необходимо определить, насколько высока степень операционного риска у данного больного. Если риск высок, необходимо понять, можно ли выполнить операцию в условиях общей или перидуральной анестезии. При невозможности этого врач может применить только вмешательство, выполняемое под местной инфильтрационной анестезией или с помощью препаратов, вводимых в уретру. Также необходимо знать о необходимости прекратить терапию антикоагулянтами на время оперативного вмешательства и ближайшего послеоперационного периода. Если этого сделать нельзя, необходимо отдать предпочтение методикам с наименьшим количеством геморрагических осложнений. Выбор метода лечения будет зависеть от размеров предстательной железы (ПЖ) пациента, опыта хирурга и оснащения клиники. При ПЖ небольших размеров чаще всего применяется резекция или инцизия ПЖ, при средних размерах – биполярная резекция ПЖ и различные лазерные методики, при больших – открытая или лапароскопическая операция, или различные эндоскопические методы, где на первый план выходят биполярная электрохирургия или лазерные методики».

Говоря о современных инновациях в эндоскопической хирургии у пациентов с ДГПЖ, профессор А.Г. Мартов отметил среди них методы электро- и лазерной хирургии. «При этом, несмотря ни на что, «золотым стандартом» в лечении пациентов с ДГПЖ остается трансуретральная резекция (ТУР), поскольку она эффективно устраняет симптомы заболевания, дает быстрый эффект, сопровождается низким уровнем осложнений. Кроме того, у хирургов есть большой опыт ее выполнения»,– сообщил он.

Далее докладчик напомнил о вариантах современных возможностей ТУР простаты (ТУРП): высокоразрешающей оптике, новых высокомощных «думающих» генераторах, обладающих обратной связью, вапортродах и режущих петлях, биполярной электрохирургии, ротационных резектоскопах, видео-ТУР, ТУР на фоне низкого давления. Все эти методики, по словам докладчика, вводятся в практику для того, чтобы врач мог сократить время операции, уменьшить число осложнений и расширить показания к малоинвазивной хирургии у пациентов с ДГПЖ.

Профессор А.Г. Мартов напомнил коллегам о том, что еще несколько лет назад урологу приходилось работать в крайне неудобных условиях и позах, при этом возможности обучения подрастающего поколения были сведены к минимуму. Сегодня врач может занимать комфортную для работы позу, удаленную от зоны инфекционного агента, пользоваться HD-экраном и эндовидеоконтролем. «При правильном использовании инноваций мы уменьшаем риск для пациента и увеличиваем возможности оперативных вмешательств у пациентов с ДГПЖ», – отметил он.

Говоря о достоинствах биполярной хирургии, докладчик отметил среди них возможность использования физиологического раствора, исключения серьезных ожогов и получения качественного гистологического материала. Отмечая преимущества использования лазера при вапоризации и абляции ПЖ, профессор А.Г. Мартов подчеркнул такие их преимущества, как возможность предотвратить кровотечение, ТУР-синдром и грубое рубцевание тканей. Методы резекции, вапорезекции и энуклеации ПЖ, по словам докладчика, объединяют в себе все преимущества лазерного лечения и позволяют уменьшить кровотечение, исключить возможность ТУР-синдрома, использовать режущие и коагулирующие свойства лазеров.

Подробно описав различные современные методы лечения пациентов с ДГПЖ, докладчик также напомнил, что выбор метода всегда зависит от объема ДГПЖ: «При объеме ПЖ до 40 см^3 методом выбора являются моно- или биполярная ТУРП, лазерная или биполярная вапоризация или инцизия. При среднем объеме ПЖ (от 40 до 80 см^3) следует выбирать моно- или биполярную ТУРП, энуклеацию или лазерную вапоризацию. При большом объеме (более 80 см^3) – биполярную ТУРП, энуклеацию с морцелляцией или открытую/лапароскопическую операцию».

В заключительной части своего доклада профессор А.Г. Мартов подчеркнул: «Оперативное лечение у пациентов с ДГПЖ со средней и тяжелой выраженностью СНМП должно выполняться при неэффективности комбинированной лекарственной терапии или наличии абсолютных показаний. Сегодня методом выбора лечения пациентов со средними объемами ДГПЖ остается ТУРП. Перед выбором методики оперативного лечения следует четко установить коморбидный статус пациента. У пациентов, принимающих антикоагулянты и дезагреганты, при необходимости оперативного лечения предпочтительно использовать лазерную вапоризацию и энуклеацию. Открытая операция – аденомэктомия с позиций доказательной медицины является «золотым стандартом» оперативных вмешательств у пациентов с объемом ПЖ более 80 см^3 ».

От диагностики к лечению ДГПЖ

Обследование пациентов с доброкачественной гиперплазией предстательной железы (ДГПЖ) в амбулаторном звене зачастую приводит к гипердиагностике и в результате – направлению этих больных на «ненужное» оперативное вмешательство в стационар. При этом пациент испытывает стресс, врач стационара теряет время, а государство терпит лишние расходы. Однако с изменением возможностей диагностики меняются и профессиональные взгляды врачей. И сегодня настало время, когда уролог обязан максимально исключить все ошибки, связанные с диагностикой одного из самого распространенных заболеваний у мужчин. О том, как избежать диагностических ошибок, определить характер лечения рассказали директор Медицинского научно-образовательного центра Московского государственного университета им. М.В. Ломоносова, заведующий кафедрой урологии и андрологии ФФМ МГУ им. М.В. Ломоносова, академик РАН, д.м.н., профессор **Армаис Альбертович Камалов** и врач-онкоуролог, научный сотрудник отдела урологии и андрологии Университетской клиники МНОЦ МГУ им. М.В. Ломоносова, к.м.н., **Давид Михайлович Камалов**.

Д.М.К.: Стандартное обследование пациента с доброкачественной гиперплазией предстательной железы (ДГПЖ) включает трансректальное ультразвуковое исследование предстательной железы (ПЖ), ультразвуковое исследование (УЗИ) мочевого пузыря с определением остаточной мочи, урофлоурометрию, анализ секрета ПЖ. Нередко урологу приходится выполнять и уретрографию, чтобы исключить инфравезикальную обструкцию другой этиологии.

А.А.К.: Несмотря на наличие стандартов, именно персонифицированный подход позволяет нам сделать главное – выявить степень уродинамических нарушений и определить тактику лечения.

К примеру, при снижениии скорости мочеиспускания у пациента и отсутствии остаточной мочи больному нередко назначается терапия α-адреноблокаторами в качестве монотерапии без учета размеров ПЖ и уровня простатического специфического антигена (ПСА). Такой подход приводит к несомненному улучшению симптоматики на начальных этапах, но не позволяет предотвратить дальнейшее прогрессирование заболевания.

Стоит отметить, что существующие методы диагностики, указанные выше, в т.ч. уретрография, не поваляют оценить такие важные показатели, как состояние стенки мочевого пузыря (трабекулярность), слизистой оболочки, полностью исключить опухоли и конкременты, а главное – характер роста аденоматозных узлов по отношению к шейке мочевого пузыря и задней уретре.

Д.М.К.: К тому же уретрография не всегда способна дать нам полную информацию о нижних мочевыводящих путях. Скорость, при которой контрастное вещество вводится в уретру, может привести к ложным выводам – рефлекторное сужение на фоне резкого повышения давления в области наружного сфинктера либо шейки мочевого пузыря (симптом «фонтанчика») могут имитировать обструктивные изменения в этих анатомических зонах. Нередко выполнение уретроцистографии сопряжено с возникновением воспалительного процесса в ПЖ на фоне уретропростатических рефлюксов.

А.А.К.: Я абсолютно согласен с этим, и именно поэтому считаю необходимым внедрение в стандарты дополнительного метода исследования – фиброуретроцистоскопии, которая обладает значительными диагностическими преимуществами по сравнению с другими методами диагностики. Как раз данный метод может с точностью исключить или выявить дополнительные изменения в простатическом отделе уретры и шейки мочевого пузыря, выявить степень трабекулярности стенки мочевого пузыря и наличие «конфликта» узлов гиперплазии ПЖ с устьями мочеточников.

профессор А.А. Камалов

к.м.н. Д.М. Камалов

«...»

Несмотря на наличие стандартов, именно персонифицированный подход позволяет нам сделать главное – выявить степень уродинамических нарушений и определить тактику лечения

Нужно учитывать тот факт, что при выполнении трансуретральных вмешательств используется «жесткий» инструмент, который не позволяет провести осмотр всего мочевого пузыря. Именно поэтому так важна фиброуретроцистоскопия, которая позволяет осмотреть мочевой пузырь «на 360°», достоверно исключить наличие опухолевого процесса в мочевом пузыре. При этом, выполняя динамическую фиброуретроцистоскопию (на фоне наполнения и опорожнения мочевого пузыря), врач может наблюдать за характером смещения гиперплазированных узлов, что позволяет обосновать тактику дальнейшего лечения.

В пользу фиброуретроцистоскопии говорит и статистика. Далеко не всегда стандартное обследование позволяет полностью исключить наличие камней в мочевом пузыре. В моей личной практике было немало случаев, когда камни мочевого пузыря являлись интраоперационной находкой, что полностью меняло ранее определенную тактику лечения. Нередко при наличии выраженной средней доли ПЖ выявить конкременты в мочевом пузыре по данным УЗИ не представляется возможным.

Фиброуретроцистоскопия не требует внутривенного обезболивания или общей анестезии, и ее вполне на амбулаторном уровне может применять врач-уролог. Такой опыт уже давно существует в странах Западной Европы, где каждый кабинет уролога оснащен небольшой стойкой с фиброскопом. Это позволяет врачу в кратчайшие сроки принять правильное решение и при необходимости направить пациента на оперативное лечение.

Д.М.К.: Не могу не согласиться с Вами. Другой проблемой может явиться недиагностированная стриктура уретры. И в моей практике не раз возникала ситуация, когда при выполнении уретроцистографии создавалось впечатление, что уретра проходима и можно выполнять трансуретральную резекцию (ТУР) ПЖ, объем которой невелик. Однако при установлении резектоскопа я визуализировал сужение мочеиспускательного канала. При этом возникал резонный вопрос: связано ли ухудшение качества мочеиспускания с этой стриктурой уретры или ПЖ? Либо оба этих фактора могут быть причиной инфравезикальной обструкции.

А.А.К.: Безусловно, наличие стриктуры уретры является показанием к ее рассечению. Однако комбинирование вмешательств, выполнение трансуретральной резекции ПЖ и внутренней уретротомии сопряжено со сложностями в послеоперационном периоде. Ведение пациентов после внутренней уретротомии требует более длительного дренирования мочевого пузыря, чем это требуется при трансуретральной резекции ПЖ. К примеру, после ТУР ПЖ хирург предпочитает как можно раньше удалить уретральный катетер для достижения лучших результатов, в то время как после внутренней уретротомии необходима более длительная экспозиция уретрального катетера. На мой взгляд, в подобных ситуациях лучше разделить эти вмешательства на два этапа, выполнив первой внутреннюю уретротомию. После восстановления самостоятельного мочеиспускания у врача имеется возможность определить уродинамическое состояние нижних мочевыводящих путей и необходимость второго этапа оперативного лечения.

Д.М.К.: Наверное, все это убедительно диктует необходимость внедрения современных методов эндоскопической визуализации в диагностический алгоритм пациентов с ДГПЖ. Но, безусловно, имеющиеся на сегодняшний день методы диагностики должны рассматриваться не как взаимоисключающие, а как взаимодополняющие.

А.А.К.: Несомненно, УЗИ является самым основным и рутинным методом в диагностике ДГПЖ. Но далеко не все его возможности используются в клинической практике врачом-урологом, к примеру определение толщины стенки мочевого пузыря. Степень утолщения стенки мочевого пузыря является компенсаторным механизмом на фоне инфравезикальной обструкции и коррелирует с симптомами гиперактивного мочевого пузыря. Это важно знать для того, чтобы определить правильную тактику лечения. Безусловно, без ликвидации инфравезикальной обструкции невозможно решить вопрос лечения гиперактивного мочевого пузыря, не говоря о том, что лечение М-холинолитиками на фоне инфравезикальной обструкции может усугубить уродинамические показатели. При этом пациент должен быть информирован о возможности сохранения ирритативной симптоматики после операции и необходимости консервативной терапии в течение определенного времени. Это позволяет избежать неудовлетворенности пациента проведенным оперативным вмешательством.

Д.М.К.: Когда мы говорим о диагностическом алгоритме, важно не упустить еще один важный момент. И это касается правильной трактовки показателей ПСА. Многие специалисты, как уже говорилось, расценивают ПСА в качестве маркера рака ПЖ, однако не менее важно помнить о том, что ПСА является маркером прогрессирования ДГПЖ.

А.А.К.: Нередко врач у пациентов с небольшими размерами ПЖ и наличием симптомов нарушения функций нижних мочевыводящих путей (СНМП) назначает α-адреноблокаторы, при этом не учитывая уровень ПСА. В том случае, если уровень ПСА составляет более 1,5 нг/мл и объем ПЖ имеет размеры выше 40 см^3, предпочтение должно отдаваться комбинированной консервативной терапии в сочетании α-адреноблокаторов и ингибиторов 5α-редуктазы. Именно в подобных случаях врач зачастую допускает ошибку, назначая лишь монотерапию α-адреноблокаторами, которые влияют лишь на снижение выраженности СНМП, не являясь патогенетически обоснованными препаратами для лечения самого заболевания. В исходе – дальнейшее увеличение размеров ПЖ и нередко оперативное вмешательство. Важно при этом отметить, что ДГПЖ необходимо рассматривать как хроническое, прогрессирующее заболевание, требующее постоянной терапии. И если пациенту назначена комбинированная терапия, то она должна носить постоянный характер.

Разумеется, подход к любой терапии должен быть персонифицированным, и врачу необходимо обсуждать с пациентом возможные варианты будущего лечения, учитывать фактор приверженности лечению, при котором важным является выбор самого пациента между консервативным или оперативным лечением. Нередко пациент выбирает оперативное лечение, объясняя свой выбор желанием минимизировать количество принимаемых препаратов с возрастом. Однако врач при этом не должен идти на поводу у пациента и обязан четко информировать больного о предпочтительном и более эффективном лечении.

Д.М.К.: Я приведу лишь один пример, который доказывает, что правильная диагностика – залог правильной тактики лечения. В нашей клинике проходил лечение пациент 48 лет с жалобами на ухудшение качества мочеиспускания с относительно небольшим объемом ПЖ (около 48 см^3). При выполнении стандартного обследования предпочтительной казалась консервативная терапия, учитывая возраст пациента и клиническую картину. Выполнив пациенту фиброуретроцистоскопию в динамическом режиме, мы наблюдали у него картину полного смыкания шейки мочевого пузыря на фоне гиперплазии ПЖ и склероза шейки мочевого пузыря. Стало понятно, что не следует обрекать пациента на неэффективную консервативную терапию, а необходимо выполнить оперативное вмешательство, что и было выполнено с хорошим клиническим эффектом.

А.А.К.: Подводя итог сказанному, хотелось бы, во-первых, отметить важность использования всего диагностического арсенала ДГПЖ, а во-вторых, необходимость внедрения фиброуретроцистоскопии в алгоритм стандарта диагностики ДГПЖ. Это позволит уже сегодня свести к минимуму большинство диагностических ошибок.

«...»

Хотелось бы отметить важность использования всего диагностического арсенала ДГПЖ, необходимость внедрения фиброуретроцистоскопии в алгоритм стандарта диагностики ДГПЖ. Это позволит уже сегодня свести к минимуму большинство диагностических ошибок

Лазерная резекция en bloc – новый «золотой» стандарт в лечении больных мышечно-неинвазивным раком мочевого пузыря?

По данным разных авторов, частота развития рецидива при стандартной трансуретральной резекции мочевого пузыря по поводу мышечно-неинвазивного рака достигает 80%. Поиск альтернативных способов лечения больных этой категории, отвечавших современным требованиям эффективности и безопасности, привело к появлению нового метода – лазерной резекции en bloc. В настоящее время имеются уже первые долгосрочные результаты лечения данным методом.

А.Х. Пшихачев, к.м.н., врач-уролог, онколог, урологического отделения ГКБ №31, Москва

Рак мочевого пузыря (РМП) является наиболее распространенным злокачественным новообразованием мочевого тракта и занимает второе место среди онкоурологических заболеваний, представляя собой значимую проблему здравоохранения. Распространенность РМП в мире составляет 9 случаев на 100 тыс. среди мужчин и 2,2 на 100 тыс. среди женщин, а смертность – 2,2 и 0,9 на 100 тыс. среди мужчин и женщин соответственно. В 2015 г. в России заболеваемость РМП среди мужского населения составила 4,6%, среди обоих полов – 2,7%. РМП занимает 9-е место среди причин смерти от рака у мужчин во всем мире.

Так, в настоящее время около 75–80% впервые выявляемых опухолей мочевого пузыря являются мышечно-неинвазивными (Ta, T1, карцинома *in situ*). В отличие от РМП стадии T2–4 мышечно-неинвазивный рак сопряжен с меньшим уровнем смертности и лучшим прогнозом. До недавнего времени единственным рекомендованным первичным методом оперативного лечения больных мышечно-неинвазивным РМП являлась трансуретральная резекция (ТУР) стенки мочевого пузыря с опухолью, которая носит лечебно-диагностический характер и имеет определяющее значение в выборе дальнейшей тактики лечения. Последнее может принципиально отличаться в зависимости от результатов морфологического исследования удаленных тканей.

Длительное и повсеместное выполнение данной операции позволило выявить ряд ее существенных недостатков. В первую очередь неудовлетворенность данной операцией заключается в высокой частоте рецидива опухоли. По данным разных авторов, частота развития рецидивов после ТУР стенки мочевого пузыря с опухолью при мышечно-неинвазивном РМП составляет от 30 до 80%. Техника ТУР стенки мочевого пузыря практически не изменилась с момента ее внедрения в практику и заключается в поэтапном удалении экзофитной части опухоли, а затем удаления основания опухоли с мышечным слоем с помощью петли резектоскопа. При этом резецированные фрагменты опухоли свободно флотируют в полости мочевого пузыря. В связи с этим неоднократно высказывались предположения о том, что одной из возможных причин частого рецидива опухоли является имплантация флотирующих в мочевом пузыре опухолевых клеток. Именно по этой причине некоторые авторы не рекомендуют выполнение симультанной ТУР стенки мочевого пузыря и ТУР простаты при доброкачественой гиперплазии предстательной железы (ДГПЖ) у пациентов с сочетанием РМП и ДГПЖ, опасаясь имплантации опухолевых клеток на раневую поверхность простатического отдела уретры и еще большего повышения риска развития рецидива.

Как отмечалось выше, одним из основных этапов ТУР стенки мочевого пузыря является отдельная резекция стенки мочевого пузыря из дна опухоли вместе с мышечным слоем. Это имеет большое значение, т.к. в зависимости от наличия или отсутствия инвазии опухоли в мышечный слой (стадирование T) и определяется дальнейшая тактика лечения пациента. Однако, по данным литературы, в результате морфологического исследования присутствие в микропрепаратах элементов детрузора после ТУР отмечается лишь в 50–86 % наблюдений. Это затрудняет дифференцировку самой опухоли, требуя в некоторых случаях применения дополнительных дорогостоящих исследований, в частности иммуногистохимического исследования. Кроме того, отсутствие элементов детрузора в микропрепаратах связано со статистически значимо более высоким риском резидуальной опухоли и недооценки стадии заболевания. Отсутствие элементов мышечного слоя в микропрепаратах, особенно при умеренно- и низкодифференцированном РМП, заставляет усомниться в радикальности первичной операции и в некоторых ситуациях приводит к необходимости выполнения ранней повторной операции. Отсутствие мышечного слоя в микропрепаратах, получаемых после традиционной ТУР, в ряде случаев можно объяснить термическим поражением клеточных и межклеточных структур и нарушением дифференцировки тканей, что в свою очередь затрудняет проведение качественного морфологического исследования. В связи с этим во время ТУР мочевого пузыря рекомендуется максимально избегать электрокоагуляции для исключения термического поражения удаляемых тканей, а материал для морфологического исследования со дна резекции брать с помощью «холодной» щипковой биопсии.

Еще одним существенным недостатком ТУР мочевого пузыря является высокий риск развития обтураторного рефлекса во время операции по поводу опухоли, расположенной на боковых поверхностях мочевого пузыря. Опасность обтураторного рефлекса заключается в высокой вероятности неконтролируемой перфорации стенки мочевого пузыря с возможным термическим повреждением соседних органов, развитием кровотечения. По данным разных авторов, обтураторный рефлекс во время монополярной ТУР по поводу опухоли, расположенной на боковой поверхности мочевого пузыря, встречается примерно у 20% больных.

Таким образом, ТУР стенки мочевого пузыря имеет 3 существенных недостатка, связанных не только с самой методикой операции, но и с используемым видом энергии – моно- и биоплярной электрохирургии. Неудовлетворительные результаты данной операции заставляют искать альтернативу стандартному методу, которая бы соответствовала современным требованиям, а именно, уменьшала вероятность развития рецидива, не искажала результаты морфологического исследования и являлась безопасной.

Поиск альтернативных оперативных методов лечения больных РМП привел к использованию вапоризации опухоли с помощью неодимового лазера (neodymium:YAG). Однако метод лазерной вапоризации не получил широкого распространения в связи с отсутствием морфологического материала и определения степени инвазии опухоли в детрузор. В 1997 г. T. Kawada и соавт. впервые успешно продемонстрировали принципиально новый метод удаления опухоли мочевого пузыря единым блоком (en bloc) с использованием монополярной резекции и специального hook-электрода. Главная цель, преследуемая при выполнении резекции en bloc – улучшение качества материала для морфологического исследования и, следовательно, правильное стадирование опухолевого процесса, уменьшение свободного флотирования опухолевых клеток, снижение частоты развития рецидива заболевания и его прогрессирования. Техника резекции en bloc с помощью hook-электрода позволяет уменьшить число флотирующих опухолевых клеток, однако использование монополярной электрокоагуляции не лишено таких недостатков, как возможное развитие обтураторного рефлекса и термическое повреждение макропрепарата.

> «...»
>
> ***С появлением гольмиевого (Ho:YAG), а затем и тулиевого (Tm:YAG) лазеров, доказательной базы об их безопасном и эффективном использовании в хирургии стало возможным выполнение резекции en bloc с применением энергии лазеров***

С появлением гольмиевого (Ho:YAG), а затем и тулиевого (Tm:YAG) лазеров, доказательной базы об их безопасном и эффективном использовании в хирургии стало возможным выполнение резекции en bloc с применением энергии лазеров.

Одним из существенных преимуществ метода лазерной резекции en bloc перед

традиционной ТУР является полное отсутствие обтураторного рефлекса и, следовательно, меньшая вероятность непредвиденной перфорации и/или кровотечения в ходе операции. Известно, что однократная послеоперационная внутрипузырная химиотерапия улучшает 5-летнюю безрецидивную выживаемость при мышечно-неинвазивном РМП на 14%. Однако кровотечение и перфорация стенки мочевого пузыря могут не позволить выполнить немедленную внутрипузырную инстилляцию химиопрепарата после операции, что снижает онкологическую эффективность комбинированного лечения. Отсутствие обтураторного рефлекса и снижение риска перфорации стенки мочевого пузыря увеличивает возможность немедленного начала внутрипузырной химиотерапии после операции. Вторым преимуществом лазерной резекции en bloc является уменьшение контакта опухоли с неизмененной стенкой мочевого пузыря. И наконец, еще одним важным преимуществом использования лазерной энергии является получение более качественного материала для патоморфологического исследования. Во-первых, это объясняется тем, что в отличие от электрохирургии проникающая способность лазерной энергии значительно меньше (0,2–0,4 мм) и, следовательно, меньше повреждается макропрепарат. При лазерной резекции en bloc выявление элементов детрузора достигает 96–100%, что, несомненно, улучшает диагностику заболевания и результаты лечения. Во-вторых, при технике резекции en bloc макропрепарат включает неразделенные между собой опухоль, базальную мембрану и достаточно крупный фрагмент подлежащей стенки мочевого пузыря с подслизистым и мышечным слоями. Это дает возможность в рамках патоморфологического исследования достоверно оценивать такие параметры, как инвазия опухоли в подлежащую стенку пузыря, наличие фокусов периваскулярной и периневральной инвазии опухоли, а также при соблюдении соответствующей техники оперативного вмешательства проводить оценку циркулярного и вертикального хирургических краев.

Техника резекции en bloc (рис.) заключается в выполнении круговой резекции стенки мочевого пузыря (слизистой оболочки, подслизистого и мышечного слоев), отступя от края опухоли на 5–10 мм. Основным отличием данной техники от ТУР является отсечение опухоли от стенки мочевого пузыря вместе с основанием по кругу и удаление ее целиком. Извлечение макропрепарата осуществляется целиком по тубусу инструмента с помощью холодной петли резектоскопа, щипцов, корзинчатых захватывающих устройств или устройства типа endo-bag. При размерах опухоли больше 3 см рекомендуется использовать двухэтапную технику. На первом этапе отсекают наибольшую, экзофитную часть опухоли с сохранением основания. Извлечение макропрепарата происходит путем морцелляции. Эту часть макропрепарата используют для определения морфологии опухоли и степени ее злокачественности (категории G). Вторым этапом выполняют резекцию en bloc основания опухоли, которое, как правило, извлекают целиком по тубусу резектоскопа. Эта техника позволяет соблюсти основные принципы резекции en bloc – получить качественный материал для патоморфологического исследования и минимизировать контакт резецированных опухолевых масс с неизмененной стенкой мочевого пузыря (см. рисунок).

В настоящее время в отличие от давно используемой в клинической практике ТУР мочевого пузыря метод резекции en bloc имеет меньшую доказательную базу относительно его эффективности и безопасности. Опубликованные результаты клинических исследований не стандартизованы и имеют ряд недостатков. Тем не менее первые крупные сравнительные исследования разных методов лечения больных РМП демонстрируют значительные преимущества использования резекции en bloc по сравнению с традиционной ТУР. Так, в 2015 г. M.W. Kramer и соавт. провели сравнительное исследование электрохирургической и лазерной резекций en bloc, выполненное в 6 центрах и включившее более 800 пациентов. Результаты (длительность операции, продолжительность дренирования мочевого пузыря уретральным катетером, число осложнений и рецидивов в течение года) не показали существенных различий между электрохирургической, лазерной гольмиевой и лазерной тулиевой резекциями en bloc. Одним из последних крупных мета-анализов данных литературы, сравнивающих результаты резекции en bloc по сравнению с ТУР, стала работа Y.P. Wu и соавт., опубликованная в 2016 г. По результатам 7 исследований, включивших 886 пациентов (438 резекций en bloc и 448 ТУР) резекция en bloc по сравнению с ТУР показала статистически значимое превосходство в отношении длительности дренирования мочевого пузыря уретральным катетером, продолжительности госпитализации, числа осложнений и частоты развития рецидивов. Кроме того, превосходство отмечено и по качеству макропрепарата.

В 2018 г. Ю.Г. Аляев и соавт. опубликовали первые сравнительные результаты ТУР мочевого пузыря и его резекции en bloc по поводу рака с использованием отечественного тулиевого волоконного лазера. В исследование вошли 129 пациентов. Авторы отмечают, что клетки мышечного слоя в макропрепарате были представлены в 59 и в 92% наблюдений в группе ТУР и в группе лазерной резекции en bloc соответственно. Обтураторный рефлекс и связанные с ним перфорации и кровотечения в группе ТУР составляли 17 и 10% соответственно, а в группе лазерной тулиевой резекции en bloc отсутствовали, благодаря чему всем пациентам второй группы была выполнена немедленная инстилляция химиопрепарата. Частота развития рецидивов заболевания через 12 и 18 месяцев после операции в группе ТУР (38 и 26% соответственно) оказалась статистически значимо выше по сравнению с группой резекции en bloc (11 и 0%).

Таким образом, лазерная резекция мочевого пузыря en bloc представляется перспективным методом лечения больных мышечно-неинвазивным РМП и имеет преимущества по сравнению со стандартной ТУР за счет более короткой продолжительности госпитализации, длительности дренирования мочевого пузыря уретральным катетером, меньшей частоты осложнений и более низкой частоты рецидивов заболевания. Кроме того, она может обеспечить получение более качественного материала для патоморфологического исследования, а значит более точного стадирования РМП и определения правильной тактики лечения. Лазерная резекция мочевого пузыря en bloc является потенциально полезной альтернативой ТУР мочевого пузыря с лучшей эффективностью и большей безопасностью, однако эти данные должны быть подтверждены в дальнейшем результатами проспективных контролируемых рандомизированных исследований. Также необходимо изучить роль лазерной резекции en bloc в мультимодальном органосохраняющем лечении больных мышечно-инвазивным РМП, когда выполнение цистэктомии не рассматривается.

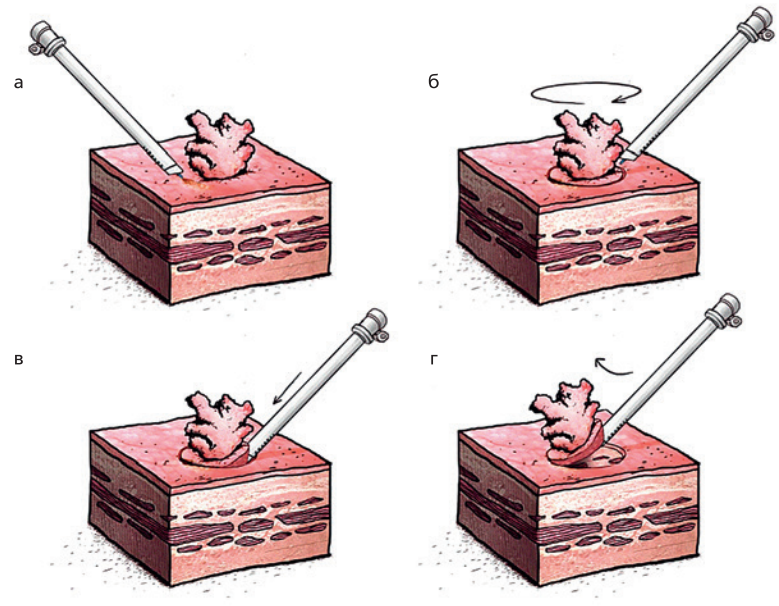

Рисунок. Техника резекции мочевого пузыря en bloc

А–Б – круговое иссечение слизистой оболочки мочевого пузыря вокруг опухоли в пределах неизмененных тканей, В–Г – углубление разреза и удаление опухоли целиком с подлежащими мышечными слоями.

НМОМЦ

Научно-методический организационный медицинский центр

www.nmomc.com

КОНГРЕСС-ОПЕРАТОР В ОБЛАСТИ ОРГАНИЗАЦИИ СПЕЦИАЛИЗИРОВАННЫХ МНОГОПРОФИЛЬНЫХ МЕРОПРИЯТИЙ

НАШИ КЛИЕНТЫ

Наша компания находится на рынке оказания организационных услуг с 2004 года.

В течение этих лет были организованы мероприятия с международным участием на территории Российской Федерации и за рубежом (Армения, Беларусь, Грузия).

Под ключ:

— Организация конференций;
— Организация выставок;
— Размещение рекламы в СМИ;
— Организация мастер-классов;
— Организация выездных школ.

Контакты:

ООО «Научно- методический организационный медицинский центр»
Лалабекова Марина Валерьевна
тел.: +7 (903) 295-66-81, +7 (925) 941-09-65
e-mail: marina.lal@mail.ru

РЕКЛАМА

30 лет дистанционной литотрипсии в России: назад в будущее

В.В. Дутов[1], Д.А. Бешлиев[2], А.Г. Мартов[3]
[1] ГБУЗ МО МОНИКИ им. М.Ф. Владимирского, Москва
[2] ГБУ «Научно-исследовательский институт организации здравоохранения и медицинского менеджмента» Департамента здравоохранения г. Москвы
[3] ФГБУ ГНЦ ФМБЦ им. А.И. Бурназяна ФМБА, Москва

В 80-х гг. прошлого столетия был осуществлен технологический прорыв в разрешении проблемы лечения больных мочекаменной болезнью (МКБ). Первые попытки бескровного разрушения камней мочевого пузыря были предприняты еще в конце 50-х гг. XX века. Профессор В.В. Гольдберг (Рига) 7 мая 1959 г. впервые осуществил эндоскопическое дробление фосфатного камня мочевого пузыря размером 3 см при помощи аппарата «Урат», в основу действия которого был положен электрогидравлический эффект, открытый и изученный (1950) ленинградскими учеными, супругами Л.А. Юткиным и Л.И. Гольцовой [1]. Смысл этого физического явления заключается в том, что при создании высоковольтного электрического разряда во все стороны от места его возникновения распространяется ударная волна, разрушающая плотные структуры [1, 2].

Минуло более 30 лет с того момента, когда эта гениальная идея была трансформирована в аппаратуру первого поколения, предназначенную для разрушения камней почек при помощи ударных волн, способных без повреждения проникать в человеческое тело. Этот дерзкий исследовательский проект поднял волну энтузиазма, которая захлестнула исследователей, обещая быть высокоэффективной и свободной от осложнений. Кульминацией всего после десятилетия интенсивных исследований, преодоления иллюзий, многих неудач явилось первое успешное клиническое применение ударно-волновой литотрипсии (ДУВЛ, 7 февраля 1980 г., Мюнхен, Германия) в урологической клинике университета Людвига Максимилиана на электрогидравлическом литотрипторе (авиакосмическая корпорация «Dornie») HM-3 (Human model) под руководством профессора Ch. Shaussy [3], (рис. 1).

В СССР дистанционная ударно- волновая литотрипсия (ДУВЛ) на первом отечественном литотрипторе «Урат-П» впервые была выполнена пациенту с камнем почки в Москве (4 ноября 1987 г.) одним из его создателей профессором В.Я. Симоновым в клинике НИИ урологии МЗ РСФСР (дир. – акад. РАМН Н.А. Лопаткин). После окончания клинических испытаний с начала января 1988 г. в НИИ урологии было создано отделение дистанционного рентгено-ударно-волнового дробления камней (ОРУДДК) с соответствующим штатным расписанием на 2-сменную работу (зав. – к.м.н. Д.А. Бешлиев). С этого момента началась клиническая эксплуатация литотриптора «Урат-П», (рис. 2). Значительный вклад в развитие и повсеместное внедрение метода ДУВЛ в Российской Федерации внес профессор Н.К. Дзеранов, который с 1992 г. много лет руководил Федеральным центром ДУВЛ на базе НИИ урологии МЗ РФ.

Для жителей Московской области этот высокотехнологичный метод лечения больных МКБ стал доступен, начиная с 1988 г., (рис. 3). Сегодня уже нет сомнения, что ДУВЛ прошла проверку временем. Она трансформировала подходы врачей к ведению больных МКБ, ограничив применение открытых оперативных вмешательств до уровня 2–5% [4–6].

Вместе с тем по прошествии времени ДУВЛ не стала тем «волшебным фонарем», на который рассчитывали большинство урологов. По мере накопления опыта были решены важные теоретические и практические аспекты применения ДУВЛ камней почек и мочеточников, а именно: судьба резидуальных фрагментов камня после литотрипсии, являются ли эти резидуальные фрагменты значимыми как для пациента, так и для врача, риск развития артериальной гипертензии и других осложнений литотрипсии, подход к лечению пациентов с одиночными, множественными и коралловидными камнями почек, а также камнями мочеточников, особенности лечебной тактики при сочетании уролитиаза с инфравезикальной обструкцией, особенности ДУВЛ у детей, а также у пациентов с единственной и аномалийными почками, рамки ограничения применения ДУВЛ, роль современных эндоскопических технологий в сочетанном с ДУВЛ лечении больных камнями почек и мочеточников, а также экономические аспекты современных методов лечения пациентов с уролитиазом, и, наконец место открытых оперативных вмешательств в лечении больных МКБ на современном этапе.

«...»

В 80-х гг. прошлого столетия был осуществлен технологический прорыв в разрешении проблемы лечения больных мочекаменной болезнью.

Показания и противопоказания к ДУВЛ

Ретроспективный анализ применения современных методов лечения больных при различных клинических формах МКБ более чем у 8000 пациентов, находившихся в урологической клинике ГБУЗ МО МОНИКИ им. М.Ф.Владимирского на протяжении последних 14 лет, дает основания к пересмотру показаний, выбора метода лечения и запланированных вспомогательных манипуляций при конкретных формах уролитиаза.

Противопоказания к ДУВЛ с самого начала применения метода были основаны на гипотезах, чем на основательных экспериментальных и клинических исследованиях. Этим объясняется широкий диапазон ограничений применения метода различными авторами вплоть до последнего времени. В суммарном виде противопоказания к ДУВЛ на начальном этапе ограничивались следующими условиями: общие – не подлежащиеся коррекции геморрагические состояния, высокий риск анестезии, развивающаяся беременность, наличие кардиостимулятора, а также технические – избыточная (более 130 кг) масса тела, дети ростом до 100 см, пациенты выше 200 см; сугубо урологические – обструкция мочевыводящих путей (МВП) дистальнее камня, стеноз шейки чашечки, стеноз лоханочно-мочеточникового сегмента и мочеточника, инфравезикальная обструкция, требующая оперативной коррекции [7].

В то же время многочисленные фундаментальные исследования по воздействию ударно-волновых импульсов на биологические ткани позволили констатировать, что ударные волны при определенных параметрах могут оказывать травматический эффект. Были конкретизированы формы МКБ, при которых ДУВЛ наиболее эффективна и при которых она не оправдала возлагавшихся на нее ожиданий. По мере накопления опыта лечения, совершенствования применяемых аппаратов противопоказания к ДУВЛ стали подразделять уже на абсолютные и относительные [8–10]. К первым относят беременность и нелеченые коагулопатии, тогда как ко вторым – инфекцию МВП, превышающую пороговые значения, активный туберкулез и обструкцию МВП дистальнее места локализации конкремента.

К настоящему времени принято говорить о факторах риска ДУВЛ, к которым относятся коагулопатии, лечение антикоагулянтами, ожирение, сахарный диабет, единственная и губчатая почки, предсуществующая артериальная гипертензия, высокий титр бактериурии. Анализ современной литературы показывает, что ДУВЛ может эффективно применяться не только по общепризнанным критериям, но и в тех случаях, которые 10–15 лет назад считались абсолютно неприемлемыми.

Аневризмы брюшного отдела аорты или почечной артерии a`priori рассматривались как противопоказания к литотрипсии из-за бытовавшего мнения, что они могут явиться поверхностью, отражающей или поглощающей ударные волны, что в конечном итоге может привести к эмболии и даже разрыву стенки аневризмы [11]. Экспериментально было доказано, что ДУВЛ не вызывает рентгенологически опреде-



Рис. 1. Профессор Ch. Shaussy (крайний слева) с разработчиками литотриптора HM-3



Рис. 2. Опытный «мостовой вариант» литотриптора «Урат-П»

Рис. 3. Сеанс ДУВЛ в урологическом отделении ЦГБ г. Жуковский Московской области

ляемого повреждения сосудистой стенки. Гистологические исследования *in vitro* не выявили повреждающего воздействия ударных волн на кальцифицированную стенку аорты. Успешное применение ДУВЛ у пациента с аневризмой брюшной аорты в дальнейшем нашло подтверждение при клинических исследованиях. Остаются противоречивыми воззрения на возможность применения метода при аневризмах магистрального ствола и внутриорганных ветвей почечной артерии, когда имеется довольно близкая их расположенность к камню, а, значит, и к фокусу ударной волны (терапевтический фокус; фокальная зона). Исследователи, имевшие опыт лечения таких пациентов, склоняются к заключению, что современная конструкция литотрипторов и постоянный ультразвуковой мониторинг процесса дробления позволяют достаточно надежно обезопасить пациента от повреждения сосудистой стенки и добиться освобождения его от камня, даже в условиях единственной почки. В общем виде отбор пациентов с сосудистыми аневризмами должен удовлетворять следующим критериям. Аневризмы должны быть:

1) бессимптомными;
2) не более 2 см в диаметре для почечной артерии и не более 5 см для брюшного отдела аорты;
3) расстояние от центра фокального пятна литотриптора до аневризмы должно быть не менее 5 см;
4) аневризма не должна располагаться по ходу ударной волны;
5) необходимо постоянное ультразвуковое мониторирование процесса литотрипсии;
6) должны применяться «щадящие» режимы генерации ударных волн.

Имплантированные кардиостимуляторы также ограничивали возможности применения ДУВЛ из-за предполагавшегося неблагоприятного влияния ударных волн на работу пейсмекера по двум возможным причинам:

1) механическое повреждение пейсмекера ударной волной;
2) расстройство программы пейсмекера электромагнитными помехами, обусловленными электромагнитным полем генератора ударных волн.

Экспериментальные работы *in vitro* и клиническое применение ДУВЛ у значительного числа пациентов (более 40 человек) подтвердили возможность применения и относительную безопасность этого метода у больных данной категории [12]. При синхронизации генерируемых литотриптором импульсов с работой пейсмекера существенных изменений в работе водителя ритма не наблюдалось. По окончании сеанса ДУВЛ основные характеристики пейсмекера (чувствительность, диапазон задаваемого ритма сердечных сокращений) оставались на дооперационном уровне. На сегодняшний день десятки тысяч пациентов с различными заболеваниями и патологическими состояниями сердечно-сосудистой системы (ишемическая болезнь сердца, водитель сердечного ритма, кардиоинвертор, аортокоронарное шунтирование, артериальная гипертензия, постинфарктный кардиосклероз и др.) успешно избавлены от камней почек и мочеточников при помощи ДУВЛ.

Говоря о противопоказаниях, следует отметить тот факт, что большинство клиницистов с внедрением литотрипторов последних поколений, разработкой и клинической апробацией новейших эндоскопических технологий лечения, а также накопленным опытом анестезиологического обеспечения значительно расширили рамки применения ДУВЛ у пациентов с крупными и множественными камнями при сопутствующем хроническом пиелонефрите и почечной недостаточности, а также при наличии аномалийных и т.н. «немых» почек, при сочетании уролитиаза с кистами и опухолями почек, язвенным поражением желудка и двенадцатиперстной кишки, при инфравезикальной обструкции различного генеза, при нарушениях в системе гемокоагуляции, при наличии избыточной массы тела и даже у пациентов с трансплантированной донорской почкой.

В последние годы появились первые сообщения об успешном клиническом применении литотрипсии у беременных, женщин несмотря на то что исследования клеточной пролиферации и тканевого ответа на энергию ударных волн продемонстрировали возможность повреждений, вплоть до разрывов, которые, как правило, ограничиваются фокальной зоной ударной волны [13]. Влияние же данного вида лечения на плод остается неустановленным. Несмотря на отдельные успешные попытки применения ДУВЛ, в основном на ранних, большей частью выявляемых ретроспективно сроках беременности, либо вынужденно на сроке свыше 25 недель, когда уже пройдена фаза эмбриональной чувствительности к тератогенному воздействию ударной волны, вынашиваемая беременность все еще остается, по сути, единственным противопоказанием к литотрипсии. Относительным противопоказанием может также служить пубертатный период у девочек при камнях тазового отдела мочеточника ввиду отрицательного и не до конца изученного воздействия ударной волны на внутренние гениталии [13–14].

Технологические достижения последнего времени значительно видоизменили существовавшие стереотипы поведения при выборе лечебной тактики у больных уролитиазом.

Современные малоинвазивные методы лечения больных МКБ существенно расширили рамки их применения и повысили эффективность лечения пациентов с различными клиническими ее формами. Данные лечебные технологии являются относительно безопасными, высокоэффективными, хотя и имеющими определенный контролируемый уровень осложнений.

«...»

Современные малоинвазивные методы лечения больных МКБ существенно расширили рамки их применения и повысили эффективность лечения пациентов с различными клиническими ее формами. Данные лечебные технологии являются относительно безопасными, высокоэффективными, хотя и имеющими определенный контролируемый уровень осложнений

Журнал

Технологии живых систем

Главный редактор академик РАН А.А. Камалов

Выходит с 2004 года.

ISSN 2070-0997

Периодичность – 6 номеров в год.



Международный научно-теоретический и прикладной журнал. В журнале отражаются прикладные проблемы наук о жизни, биологических технологий, биоматериаловедения и исследования на стыке биологии, медицины, физики, химии, математики, других естественных и гуманитарных наук с междисциплинарных позиций.

Редакция журнала приглашает к сотрудничеству.
Вы можете присылать статьи по следующим направлениям:

- Проблемы биобезопасности и биоэтики
- Системы жизнеобеспечения и защиты человека
- Трансплантология и биопротезирование
- Клеточные биотехнологии
- Средообразующие технологии
- Генодиагностика и генотерапия
- Биотехнологии лекарственных средств и пищевых добавок
- Биоинженерия и биоинформатика
- Протеомика в медицине и биотехнологии
- Биоматериаловедение
- Микробиология и сельскохозяйственные биотехнологии
- Вопросы подготовки кадров
- Инновационные технологии

Входит в Перечень ВАК. Включен в состав базы Russian Science Citation Index (RSCI) на платформе Web of Science.

Ответственный редактор
Самоходская Лариса Михайловна
+7 (903) 225-05-09

РЕКЛАМА

ЛИТЕРАТУРА

1. Юткин А.А. Электрогидравлический эффект. Л., 1955.
2. Huttmann A. Von der transurethrallen elektro hydraulischen Lithotripsie zur extrakorporalen Stoswellenzertrummerung von Harnsteinen. Urologe (B). 1988;28:4:220–5.
3. Chaussy C., Brendel W., Schmiedt E. Extracorporeally induced destruction of kidney stones by shock waves. Lancet. 1980;13(2): 1265–8.
4. Дзеранов Н.К. Дистанционная ударно-волновая литотрипсия в лечении мочекаменной болезни. Дисс. докт. мед. наук. М.,1994.
5. Трапезникова М.Ф., Дутов В.В. Современные аспекты экстракорпоральной литотрипсии. Урол. и нефрол. 1999;1:12–6.
6. Дутов В.В. Современные аспекты лечения некоторых форм мочекаменной болезни. Дисс. докт. мед. наук. М., 2000.
7. Eisenberger F., Miller K., Rassweiler J. Stone Therapy in Urology. Stuttgart. New York. George Thieme Verlag. 1991. 173 p.
8. Carson C.C., Ш, Little N. The absolute and relative contraindications to extracorporeal shock wave lithotripsy. Prob. Urol. 1987;1:580–2.
8. Desmet W., Baert L., Vandeursen H., Vermylen J. Iliac-vein Thropmbosis after shock-wave lithotripsy. Letter to Editor. New Engl. J. Med. 1989;21:907.
10. Бешлиев Д.А. Опасности, ошибки, осложнения дистанционной литотрипсии. Их лечение и профилактика. Дисс. докт. мед. наук. М., 2003.
11. Patel K.L., Gross J. Extracorporeal shock wave lithotripsy induced abdominal aortic aneurism rupture. Letter to the Editor. J. Amer. Geriart. Soc. 1991;39:318.
12. Kostakopoulos A., Picramenos D., StavropoulosN.I., et. al. Extracorporeal shock wave lithotripsy (ESWL) in patients with cardiac pacemakers. Eur. Urol. 1996;30(2):44.
13. Руденко В.И. Мочекаменная болезнь. Актуальные вопросы диагностики и выбора метода лечения. Дисс. докт. мед. наук. М., 2004.
14. Руденко В.И., Семенякин И.В., Малхасян В.А., Гаджиев Н.К. Мочекаменная болезнь. Российские клинические рекомендации. Урология. 2017;2(Приложение):30–63.

В рамках и за рамками рекомендаций по лечению инфекционно-воспалительных заболеваний мочевыводящих путей

Вокруг клинических рекомендаций и персонализированного подхода к лечению пациентов с инфекционно-воспалительными заболеваниями мочевыводящих путей и симптомов нарушения функций нижних мочевыводящих путей (СНМП) развернулась целая дискуссия в процессе проведения сессии №5 в рамках VII Московской урологической Школы. Эта дискуссия строилась на темах, предложенных 3 докладчиками.

профессор А.З. Винаров

Амбулаторный уролог: о чем ему необходимо помнить?

Профессор кафедры урологии, заместитель директора по научной работе НИИ уронефрологии и репродуктивного здоровья человека ГБОУ ВПО Первого МГМУ им. И.М. Сеченова, д.м.н. Андрей Зиновьевич Винаров в процессе своего доклада предложил аудитории ответить на вопрос «О чем должен помнить амбулаторный уролог в процессе лечения больных инфекционно-воспалительными заболеваниями мочевыводящих путей (МВП)?». Докладчик отметил, что диагностика острого неосложненного цистита у женщины (у которой нет других факторов риска осложненной инфекции МВП) основывается на жалобах и анамнезе истории возникновения и развития симптомов – частого, болезненного мочеиспускания и императивных позывов, а также на отсутствии влагалищных выделений или симптомов раздражения. При этом в качестве первой линии антимикробной терапии острого неосложненного цистита в рекомендациях Европейского общества урологов предлагается назначение фосфомицина трометамола. Не рекомендовано назначать аминопенициллины или фторхинолоны. В качестве альтернативных препаратов предлагаются цефалоспорины на протяжении 3 дней (500 мг 2 раза в сутки). Если локальная резистентность для кишечной палочки составляет менее 20%, то рекомендованы либо бактериостатический антибиотик (за исключением I триместра беременности), либо комбинированный препарат группы сульфаниламидов (за исключением последнего триместра беременности). «Бактериологический анализ мочи необходим при подозрении на острый пиелонефрит, при сохранении симптомов или их рецидиве в течение 4 недель после окончания лечения, а также у женщин с нетипичными симптомами и у беременных», – подчеркнул профессор А.З. Винаров.

Далее докладчик сообщил, что при рецидивах инфекционно-воспалительных заболеваний мочевыводящих путей (ИМВП) бактериологический анализ мочи обязателен. В качестве профилактики рецидива ИМВП рекомендована иммунопрофилактика во всех возрастных группах, а также последовательная или посткоитальная антибактериальная профилактика при рецидивирующей посткоитальной ИМВП, если неантибактериальная профилактика неэффективна.

Диагностика неосложненного пиелонефрита, в соответствии с Европейскими рекомендациями, включает в себя анализ мочи (включая оценку уровней лейкоцитов, эритроцитов и нитритов для рутинной диагностики), бактериологический анализ мочи и определение чувствительности микрофлоры к антибактериальным препаратам, а также выполнение лучевой оценки состояния МВП для исключения экстренных урологических заболеваний. «Лечить пациентов с неосложненным пиелонефритом, которым не требуется госпитализация, следует коротким курсом фторхинолонов. А больных, которым проводилась парентеральная терапия и у которых произошло клиническое улучшение, следует переводить на пероральную антибактериальную терапию. При этом не следует применять нитрофурантоин и фосфомицин», – сообщил докладчик.

При катетер-ассоциированных инфекциях мочевыводящих путей (КАИМП) при диагностике не следует выполнять бактериологический анализ мочи у асимптоматических пациентов с катетером, рассматривать наличие пиурии в качестве доказательства КАИМП, рассматривать наличие или отсутствие запаха или мутной мочи в качестве признака субъективно асимптоматической бактериурии или КАИМП. «Лечить симптоматическую КАИМП следует так же, как и осложненную ИМВП, – подчеркнул профессор А.З. Винаров. – У пациентов с катетером нет необходимости лечить субъективно бессимптомную бактериурию. Кроме того, продолжительность катетеризации должна быть минимальной».

Относительно лечения больных острым бактериальным простатитом докладчик сказал следующее: «Терапию необходимо проводить в соответствии с рекомендациями по лечению больных осложненными ИМВП. При этом следует назначать фторхинолоны в качестве первой линии терапии. Если вызывающий заболевание патоген является внутриклеточным, лечить следует макролидными или тетрациклиновыми препаратами. Если вызывающий заболевание патоген – влагалищная трихомонада, то необходимо проводить терапию метронидазолом. Перед биопсией простаты следует проводить санацию прямой кишки с помощью повидон-йода, перед трансректальной биопсией необходимо провести и антимикробную профилактику».

Резюмируя сказанное, профессор А.З. Винаров подчеркнул: «Амбулаторному урологу следует помнить о том, что клинические рекомендации не только замечательный помощник в лечении урологических

профессор А.В. Зайцев

больных, но и настольная книга амбулаторного уролога. Но поскольку клинические рекомендации ежегодно претерпевают изменения, связанные с совершенствованием знаний, амбулаторный уролог должен регулярно обновлять собственные знания. Кроме того, клинические рекомендации могут не совпадать с представлениями амбулаторного уролога, и в этом случае он должен критически оценить предлагаемые рекомендации и затем либо принять, либо не принять их на свое вооружение».

Инфекционно-воспалительные заболевания мочевой системы: почему урологи выходят за рамки рекомендаций?

Когда и почему каждый практикующий уролог может выходить за рамки клинических рекомендаций? Этот вопрос предложил обсудить профессор кафедры урологии МГМСУ им. А.И. Евдокимова, д.м.н. Андрей Владимирович Зайцев. Он привел множество фактов несоблюдения клинических рекомендаций врачами-урологами Европы и США: «Только 20% врачей соблюдали французские национальные рекомендации по лечению больных ИМВП в 2008 г. При лечении больных острым циститом врачи Швейцарии выбрали хинолоны в 78% случаев. В США рекомендациям Американского общества инфекционных болезней следовали 33,96% врачей. С 2009 по 2013 г. фторхинолоны были наиболее часто назначаемыми препаратами не первой линии до и после публикации рекомендаций. Более чем в 75% случаев продолжительность терапии была несоответствующей, а рекомендации имели минимальное влияние на выбор антибиотика докторами. В Швеции было отмечено неадекватное соблюдение национальных рекомендаций врачами общей практики. В Нидерландах при лечении больных ИМВП врачи следовали рекомендациям в 42–50% случаев, поскольку некоторые установочные и внешние барьеры препятствовали им следовать этим рекомендациям. В отделениях неотложной помощи США вмешательство в антимикробную политику, включающее электронную систему выбора, аудит и обратную связь, позволило улучшить следование рекомендациям при лечении больных неосложненной ИМВП. Однако во многих случаях диагнозы были поставлены неверно, что потребовало проведения дополнительных исследований в целях улучшения диагностической точности при ИМВП. Одно из таких исследований 2016 г. показало, что 63,1% пациентов получали не соответствующее рекомендациям лечение: при цистите преимущественно назначались фторхинолоны, а при пиелонефрите в 39,1% случаев наблюдался неверный выбор антибиотика. В результате этого исследования был сделан вывод о том, что профобразование врачей на основе рекомендаций снизит применение препаратов широкого спектра действия и резистентность уропатогенов.

Обращаясь к Федеральным рекомендациям 2017 г. и исследованию ДАРМИС 2011 г., докладчик сообщил, что препаратами выбора при неосложненном цистите (на основе принципов доказательной медицины и результатов региональных исследований резистентности возбудителей ИМВП) являются фосфомицин (чувствительность кишечной палочки – 98,4%), фуразидин (95,7%) и нитрофурантоин (94,1%). «Однако резистентность в разных регионах России разная, и ее следует изучать более локально. Для этого мы должны собирать результаты бактериологических анализов мочи, обсуждать их и публиковать данные исследований, – отме-

тил он. – Порой врачи выходят за рамки рекомендаций, поскольку считают, что не получили хорошего положительного ответа при применении рекомендованных препаратов. Однако главной причиной этого является недообследование больных. К примеру, доктор, считая, что лечит больного неосложненным циститом, может не обратить внимания на воспалительный процесс в половой системе. А ведь флора половых путей имеет большое значение, тем более что у женщин очевиден и доказан восходящий путь инфицирования нижних МВП. Поэтому лечение только мочевой инфекции без учета состояния половой системы является неверным подходом, при котором врач-уролог часто сталкивается с рецидивами, обусловленными реинфицированием. Ведь проблему ИМВП часто могут вызывать и анатомические особенности: к примеру микрофлора интроитуса и дистального отдела уретры идентична у 80% больных ИМВП. Поэтому в 75–90% случаев коитус является причиной развития ИМВП у сексуально активных женщин».

В заключение профессор А.В. Зайцев отметил необходимость совершенствования возможностей диагностики ИМВП. При этом урологам необходимо требовать от бактериологов использовать методы, кото-

профессор М.Е. Чалый

рые могут давать очень быстрые (в течение первых суток) ответы на вопросы о присутствии и типе мочевой инфекции, а также о чувствительности к антибактериальным препаратам. Также, по мнению докладчика, очень важным моментом является изучение локальной резистентности уропатогенов. «Мы должны понимать, что в некоторых регионах, действительно, можно оправдать выход за рамки рекомендаций, а в других, напротив, необходимо соблюдать рекомендации, если чувствительность к рекомендованным препаратам высока и сохраняется. Но в целом рекомендации необходимо соблюдать, чтобы сохранить эффективность препаратов. Кроме того, к лечению больных ИМВП необходим мультидисциплинарный подход, включающий участие гинекологов и микробиологов», – подчеркнул он.

Персонализированный подход к лечению пациентов с СНМП

Профессор кафедры урологии и научный руководитель центра инновационных образовательных программ «Медицина будущего» Первого МГМУ им. И.М. Сеченова, д.м.н. Михаил Евгеньевич Чалый поделился мнением о персонализированном подходе к лечению пациентов с СНМП. Он отметил, что лидеры отечественной урологии, проанализировав состояние большого числа мужчин по поводу эпидемиологии СНМП в России в 2016 г., подчеркивают: частота СНМП начинает лавинообразно нарастать с 40-летнего возраста.

Говоря о факторах риска развития СНМП, докладчик сообщил, что они могут рассматриваться как возможные ранние признаки развития метаболических нарушений на фоне имеющихся системных заболеваний, включая ишемическую болезнь сердца, артериальную гипертензию, сахарный диабет, повышенную массу тела и ожирение.

Далее докладчик предложил рассмотреть алгоритм лечения таких пациентов при наличии у них доброкачественной гиперплазии предстательной железы (ДГПЖ). Он отметил, что при наличии у них инфравезикальной обструкции схема назначения будет зависеть от того, сочетается ли ДГПЖ с симптомами гиперактивного мочевого пузыря (ГАМП), эректильной дисфункцией, либо наблюдается преобладание симптомов ДГПЖ. В первом случае следует назначать М-холинолитик в сочетании с α_1-адреноблокатором, во втором – ингибитор фосфодиэстеразы 5-го типа (ФДЭ-5) в сочетании с α_1-адреноблокатором, в третьем – при малом объеме простаты и низком уровне простатического специфического антигена (ПСА) следует назначить терапию α_1-адреноблокатором, а при значительном объеме простаты и высоком уровне ПСА – α_1-адреноблокатор в сочетании с ингибитором 5α-редуктазы. При улучшении клинической симптоматики следует продолжать лечение и проводить регулярные контрольные осмотры. При отсутствии эффекта от терапии провести минимально инвазивное или стандартное оперативное лечение. Также при выборе терапии следует помнить, что мужчины сохраняют половую активность во всех возрастных категориях. Поэтому важно уточнять, насколько актуально для них сохранение половой и репродуктивной функций.

Говоря о сравнительной эффективности различных α_1-адреноблокаторов, докладчик, опираясь на данные различных исследований, показал, что лечение некоторыми из них сопровождается более выраженным уменьшением СНМП. Также профессор М.Е. Чалый сравнил препараты – ингибиторы ФДЭ-5, отметив, что главным эффектом при приеме данных препаратов является способность к пенетрации. Кроме того, применение ингибиторов ФДЭ-5 у пациентов с заболеваниями сердечно-сосудистой системы дает антиремодулирующий эффект за счет снижения массы сердца у пациентов с гипертрофией левого желудочка и за счет повышения конечного диастолического объема у пациентов без гипертрофии левого желудочка. Также при данной терапии происходит улучшение сердечной деятельности за счет повышения сердечного индекса и фракций выброса.

Подводя итоги доклада, профессор М.Е. Чалый привел результаты клинических исследований по терапии пациентов с СНМП и эректильной дисфункцией комбинированным препаратом, сочетающим α_1-адреноблокатор и ингибитор ФДЭ-5: «Такая комбинация обладает эффективностью и удовлетворительным профилем безопасности. Также эта комбинация влияет на патогенетические механизмы развития данных патологических состояний. Однако с позиции безопасности данную терапию необходимо пересматривать каждые 6 месяцев»

ДЛЯ РАННЕГО ОБЛЕГЧЕНИЯ ДИЗУРИЧЕСКИХ СИМПТОМОВ ДОБРОКАЧЕСТВЕННОЙ ГИПЕРПЛАЗИИ ПРЕДСТАТЕЛЬНОЙ ЖЕЛЕЗЫ[2,3]:

- Тамсулозин от Берлин-Хеми/А. Менарини
- Европейское качество по доступной цене![4]
- Упаковки по 30 и 100 капсул = 30 или 100 дней непрерывной терапии
- 1 капсула в сутки[2]

БЕРЛИН-ХЕМИ МЕНАРИНИ

[1] Расположение Правительства РФ от 28 декабря 2016 г. № 2885-р об утверждении перечня жизненно необходимых и важнейших лекарственных препаратов применения на 2017 год. [2] Инструкция по медицинскому применению препарата Профлосин® от 13.10.2016. [3] Akin Y. et al. //International Urology and Nephrology, 2013 Vol. 45, Issue 1, pp 45-51. [4] Государственный реестр предельных отпускных цен производителей на лекарственные препараты, включенные в перечень жизненно-необходимых и важнейших лекарственных препаратов (по состоянию на 25.05.2017) (Электронный ресурс). – URL: http://grls.rosminzdrav.ru/pricelims.aspx (дата обращения 25.05.2017)

Показания к применению: лечение дизурических расстройств при доброкачественной гиперплазии предстательной железы (ДГПЖ). **Противопоказания:** повышенная чувствительность к тамсулозину,включающая лекарственно-индуцированный ангионевротический отек, или другим компонентам препарата; ортостатическая гипотензия (в том числе в анамнезе); тяжелая печеночная недостаточность; возраст до 18 лет (данные по эффективности и безопасности отсутствуют). **Способ применения:** внутрь, по 1 капсуле 1 раз в сутки после завтрака или первого приема пищи. Капсулу следует проглатывать целиком, не разжевывая, запивая достаточным количеством воды. Капсулу нельзя делить на части или разламывать, так как это может повлиять на скорость высвобождения действующего вещества. Учитывая прогрессирующий характер заболевания, симптоматическая терапия может проводиться длительно. Длительность лечения определяет врач. **Побочное действие:** Возможные побочные эффекты при применении препарата приведены ниже по нисходящей частоте возникновения: часто (<1/10, ≥1/100), нечасто (<1/100, ≥1/1000), редко (<1/1000, ≥1/10000), очень редко (<1/10000), частота неизвестна (по имеющимся данным установить частоту не представляется возможным), включая отдельные сообщения. Нарушения со стороны нервной системы: часто – головокружение; нечасто – головная боль; редко – обморочные состояния. Нарушения со стороны органа зрения: частота неизвестна: – нечеткость зрения, нарушения зрения. Нарушения со стороны сердечно-сосудистой системы: нечасто – ощущение сердцебиения, ортостатическая гипотензия. Нарушения со стороны дыхательной системы, грудной клетки и органов средостения: нечасто – ринит; частота неизвестна – эпистаксис (носовое кровотечение). Нарушения со стороны желудочно-кишечного тракта: нечасто – запор, диарея, тошнота, рвота; частота неизвестна – сухость во рту. Нарушения со стороны репродуктивной системы: часто – нарушения эякуляции, ретроградная эякуляция, анэякуляция; очень редко – приапизм. Нарушения со стороны кожи и подкожных тканей: нечасто – сыпь, кожный зуд, крапивница; редко – ангионевротический отек; очень редко – синдром Стивенса-Джонсона; частота неизвестна – многоформная эритема, эксфолиативный дерматит. **Общие нарушения:** нечасто – астения. В ходе пострегистрационных наблюдений были зарегистрированы случаи развития синдрома интраоперационной нестабильности радужной оболочки глаза (синдром узкого зрачка) при операции по поводу катаракты или глаукомы у пациентов, принимавших тамсулозин. **Опыт постмаркетингового применения:** в дополнение к перечисленным выше побочным эффектам на фоне применения тамсулозина были зарегистрированы отдельные случаи фибрилляции предсердий, нарушения ритма сердца, тахикардии и диспноэ. Поскольку данные спонтанные сообщения поступали после выхода препарата на рынок по всему миру, не представляется возможным с достаточной степенью надежности оценить частоту развития данных явлений и их связь с применением тамсулозина. **Условия отпуска:** Отпускают по рецепту.
ПОДРОБНАЯ ИНФОРМАЦИЯ СОДЕРЖИТСЯ В ИНСТРУКЦИИ ПО МЕДИЦИНСКОМУ ПРИМЕНЕНИЮ ПРЕПАРАТА ПРОФЛОСИН® ОТ 13.10.2016.
Информация для специалистов здравоохранения.

ООО «Берлин-Хеми/А. Менарини» 123112, Москва, Пресненская набережная, д.10, БЦ «Башня на Набережной», блок Б.
Тел.: (495) 785-01-00, факс: (495) 785-01-01
RU_PROF_03_2017_Press, Утверждено 23.10.2017.

РЕКЛАМА

Комбинированная терапия дизурии после трансуретральной резекции простаты

«Как это ни парадоксально, даже в самых лучших клиниках, где давно оперируют пациентов с доброкачественной гиперплазией предстательной железы (ДГПЖ) самыми различными способами, включая лазерные и электроэнуклеации, врачи избавляют пациентов от симптомов нарушения функции нижних мочевыводящих путей (СНМП), вызванных операцией, лишь в 70% случаев. В 30% случаев эта симптоматика остается», – об этом сообщил заведующий кафедрой урологии и андрологии ФМБЦ им. А.И. Бурназяна ФМБА РФ, д.м.н., профессор, заслуженный врач РФ **Алексей Георгиевич Мартов** в одном из своих выступлений.

По словам докладчика, СНМП даже после правильно выполненной трансуретральной резекции простаты (ТУРП) могут оставаться на продолжительное время. В основном в симптоматику входят такие проявления, как вялая струя мочи, ложные позывы на мочеиспускание, учащение мочеиспускания, в том числе ночью, болезненные мочеиспускания, ургентное недержание (неудержание) мочи. «Основными причинами сохраняющихся СНМП после ТУРП являются нестабильность детрузора и инфравезикальная обструкция, а также гипотония детрузора», – отметил профессор А.Г. Мартов.

Докладчик сказал о том, что с 2002 г. он и его коллеги занимаются решением вышеописанной проблемы. Далее он представил варианты процесса лечения пациентов с дизурией после ТУР: «Мы назначали пациентам α_1-адреноблокаторы в послеоперационном периоде и получили хорошие результаты, которые опубликовали в журнале «Урология» №5 в 2002 г. Позже, учитывая тот факт, что у нас появилась возможность применения комбинированных препаратов и воздействия на СНМП с помощью М-холинолитиков, мы поставили перед собой задачу определить эффективность комбинированной терапии для ликвидации послеоперационной дизурии в результате ТУР. По этому поводу мы провели исследование, для которого выбрали группу пациентов с объемом ДГПЖ более 100 см^3».

Профессор А.Г. Мартов сообщил о том, что в результате исследования были в плановом порядке прооперированы 94 пациента, которым выполнили стандартную ТУРП. После обычного обследования и ряда критериев исключения (пациенты с цистостомическим дренажом, уретральным катетером, камнями мочевого пузыря, неврологическими заболеваниями, сахарным диабетом, колостомой, дивертикулами мочевого пузыря, с большим количеством остаточной мочи – более 150 мл) исследование были включены 72 больных. Они были рандомизированы в 2 группы. Одна из них (36 пациентов) в течение месяца после операции получала современный α_1-адреноблокатор с модифицированным высвобождением, вторая (36 пациентов) – фиксированную комбинацию такого же α_1-адреноблокатора с М-холинолитиком также в течение месяца. Результаты терапии оценивались на основании стандартных методов обследования пациентов с ДГПЖ (Международная шкала оценки простатических симптомов IPSS, качество жизни, визуальная аналоговая шкала, ультрасонография, урофлоурометрия, лабораторные анализы).

Далее докладчик рассказал о том, как он и его коллеги представляют патогенез развития дизурии у больных после эндохирургии ДГПЖ: «Помимо того, что в предстательной железе имеется инфекционно-воспалительный процесс (который урологи лечат стандартными методами противовоспалительной терапии, не добиваясь эффекта), для патогенеза также имеют значение изменения в шейке мочевого пузыря (вызванные длительно существующей ДГПЖ), повышенная активность детрузора, травма, полученная в результате операции. Кроме того, после ТУРП полная эпителизация раны наступает в разные периоды времени». Профессор А.Г. Мартов привел ряд клинических примеров механизма возникновения дизурии после ТУРП: «На примерах можно увидеть, что за рубежом вместо радикальной операции все чаще выполняют паллиативные ТУРП или псевдо-ТУРП. При этом возникает несоответствие объема удаленной ткани с объемом переходной зоны, в результате чего остается неудаленная ткань и элемент возможной обструкции». Докладчик пояснил, что неудаленная апикальная ткань, имеющая толщину от 5 мм более, является фактически созданной «удавкой» в шейке мочевого пузыря. Ее основные признаки – слабая струя мочи после операции, обструктивный тип кривой либо малый объем микции, рецидивирующие острые задержки мочеиспускания в послеоперационном периоде. Среди причин, в результате которых может возникнуть инфравезикальная обструкция, профессор А.Г. Мартов назвал вентральную среднюю долю, длинный простатический отдел уретры и неудаленные крупные фрагменты ткани или крупные сгустки крови.

Затем докладчик продолжил тему исследования, о котором говорил выше, и сообщил о его интра- и послеоперационных результатах: «Показатели в обеих группах пациентов не различались ни по массе удаленной ткани, ни подлительности выполнения операции, ни по срокам стояния уретрального катетера, ни по продолжительности послеоперационного койко-дня». Далее он представил схему медикаментозной терапии. Схема для 1-й группы пациентов включала фторхинолон перорально в течение 7 дней, свечи с нестероидным противовоспалительным средством в течение 10 дней, гемостатические препараты до достижения визуального эффекта (если это было необходимо), уросептики в течение 1 месяца, а также современный α_1-адреноблокатор с модифицированным высвобождением. Вторая группа получала ту же терапию, но вместо α_1-адреноблокатора пациентам назначали комбинированный препарат, сочетающий α_1-адреноблокатор и М-холинолитик.

> «...»
>
> ***Применение комбинированной терапии способно влиять на ирритативные симптомы гораздо лучше, чем монотерапия α_1-адреноблокаторами***

Результаты медикаментозного лечения, о которых сказал докладчик, были следующими: «Согласно визуальной аналоговой шкале, больные после применения комбинированной терапии (2-я группа) чувствовали себя достоверно лучше. Согласно данным шкалы IPSS, можно было наблюдать аналогичную картину. Что касается обструктивных симптомов, то в этом отношении разница между двумя группами не была получена. По снижению ирритативной симптоматики были отмечены достоверные отличия: во 2-й группе проявления ее симптомов снизились более чем в 2 раза. Последний факт показывает, что в послеоперационном периоде основной проблемой является не обструкция, а ирритативная симптоматика. А применение комбинированной терапии способно влиять на ирритативные симптомы гораздо лучше, чем монотерапия α_1-адреноблокаторами. По качеству жизни, количеству остаточной мочи и максимальной объемной скорости мочеиспускания не было получено достоверных различий у пациентов обеих групп. По среднему объему микции до и после операции имелось статистически достоверное различие: спустя месяц после операции объем микции у пациентов 2-й группы был значительно выше. Среди ирритативных жалоб, которые озвучивали пациенты после проведенной ТУРП, было учащенное мочеиспускание, в т.ч. ночью (ночная поллакиурия или ноктурия). Что касается побочных эффектов, то 5 пациентов 2-й группы отметили сухость во рту, а 3 пациента – запор. Ни в одном из случаев пациенты от лечения не отказывались».

В качестве резюме профессор А.Г. Мартов сделал следующие выводы: «Использование комбинированной терапии, сочетающей α-адреноблокатор и М-холинолитик, в послеоперационном периоде показано пациентам с преобладанием ирритативной симптоматики в предоперационном периоде или имеющих факторы, которые вызывают ирритативную симптоматику (рецидивная инфекция мочевыводящих путей, камни мочевого пузыря). Срок терапии должен составлять не менее 1 месяца с момента операции. Преимущество комбинированной терапии по сравнению с монотерапией α_1-адреноблокатором состоит в более успешном устранении ирритативных симптомов, увеличении объема микции, устранении позывов на мочеиспускание, уменьшении ночной поллакиурии. Основными побочными эффектами при использовании комбинированной лекарственной терапии являются сухость во рту и запор легкой степени тяжести, которые не приводят к отказу больных от приема препарата. Использование комбинированной терапии α_1-адреноблокатором и М-холинолитиком нежелательно у пациентов с подозрением на возможную гипотонию детрузора (дивертикулы мочевого пузыря, неврологические заболевания, пациенты с колостомой)».

Влияние роботизированной системы da Vinci на настоящее и будущее хирургии

За последнее столетие медицина претерпела значительные изменения и получила наибольшее развитие. Несмотря на то что медицина существует ровно столько же, сколько существует человечество, именно технический прогресс способствовал ее совершенствованию.

Д.М. Камалов, к.м.н., Университетская клиника МГУ им. М.В. Ломоносова, кафедра андрологии и урологии МГУ им. М.В. Ломоносова

Медицина неразрывно связана с развитием оптических систем. Врач старался без выполнения крупных разрезов «заглянуть внутрь организма». Параллельно происходило развитие телевизионных и видео технологий. Кинокамеры, будучи изначально громоздкими, требующими больших ресурсов и пространств, специального освещения и обученного персонала, превратились в простую, повседневную, удобную аппаратуру, доступную рядовому пользователю. Камера стала более эргономичной, и, разумеется, медицинское сообщество не могло не применить эту технологию. Таким образом, появляется первый лапароскоп и в 1987 г. проведена первая лапароскопическая холецистэктомия.

В головах многих хирургов того времени царило полное непонимание методики и отсутствие желания развивать лапароскопию. На сегодняшний день лапароскопия стала совершенно рутинным оперативным пособием. Казалось бы, что хирургия достигла своего пика развития. Однако дальнейшее развитие видеосистем, появление 3-мерного изображения и передача видеосигнала в высоком разрешении (HDTV) создало поколение новых видео-эндоскопов. Одновременно происходил технический прогресс в механике и робототехнике. Симбиоз подобных открытий подарил миру первую робот-ассистированную систему в хирургии da Vinci, которая на сегодняшний день является одной из самых современных и высокотехнологичных медицинских разработок в мире.Система состоит из трех элементов - консоль хирурга, консоль пациента и консоль технического зрения. Сидя за консолью хирурга, врач управляет специальными манипуляторами. Движения рук хирурга масштабируются в точные движения инструментов EndoWrist с 7 степенями свободы. Одна из «рук» робота держит видеокамеру, передающую изображение оперируемого участка, тремя другими, как и камерой, поочередно управляет сам хирург.

Теперь хирургу вовсе не обязательно стоять у операционного стола, он управляет инструментами в удобном положении, сидя за специальной хирургической консолью. Подобное положение, безусловно, облегчает труд хирурга, позволяет выполять ранее трудоемкие оперативные вмешательства с меньшей нагрузкой для хирурга, а следовательно, с максимальным положительным эффектом для пациента.

Современный видео эндоскоп da Vinci способен передавать стереоизображение (3D) в высочайшем качестве, что позволило по-новому взглянуть на оперативную анатомию. Хирургу открылись новые слои тканей, визуализировались мелкие сосудистые структуры, что позволило выполнять оперативное вмешательство практически бескровно. Кроме того, стало возможным выявление нервных волокон, о которых врач знал теоретически и ранее видел только в анатомическим журналах в виде схематичного изображения. Это в свою очередь позволило при сложнейших и объемных операциях добиться сохранения функций тех или иных органов.

Робот-ассистированное оперативное вмешательство используется практически во всех медицинских областях, в которых применяется оперативное лечение больных. Наиболее востребовано оно в урологии, хирургии, гинекологии и торакальной хирургии – в зонах малых пространств, требующих максимально прецизионной работы инструментами, что позволяет говорить о новом направлении в хирургии – хирургии малых пространств.

Подобное сочетание идеальной визуализации, комфортного положения хирурга и возможности управления инструментами, невозможное ранее на столь ограниченных и труднодоступных областях человеческого организма, несомненно, создает преимущества как для оперирующего хирурга, так и для пациента, которые заключаются в следующем:

- снижен риск функциональных нарушений при операции на различных органах;
- травматическое воздействие в ходе операций сведено к минимуму;
- кровопотеря при операциях минимизирована;
- уменьшается вероятность инфицирования операционной раны;
- доступ к месту оперативного вмешательства выполняется через маленькие разрезы (от 5 до 12 мм);
- сокращается время послеоперационной реабилитации и возвращения пациента к нормальной жизни;
- сокращается время послеоперационного пребывания пациентов в стационаре;
- снижается риск осложнений при онкологических операциях.

На сегодняшний день роботизированная хирургия с использованием системы da Vinci в России – это 25 клиник, 28 систем и более 11 000 выполненных операций.

К 2018 г. последовательно были созданы четыре поколения роботизированных систем da Vinci. Последняя из них, Xi система, оснащена усовершенствованными инструментами. Камера стала более эргономичной.Консоль пациента выполнена на совершенно новых принципах, теперь хирургу не нужно обдумывать, как выполнить докинг, правильно расположить консоль пациента и троакары – система автоматически настроится на выполнение того или иного оперативного вмешательства.

Подобные усовершенствования системы da Vinci позволили хирургам выполнять операции сразу в нескольких анатомических областях, и сегодня в литературе уже имеются сведения о выполнении симультанных робот-ассистированных операций при опухоли почки и раке предстательной железы. При этом эргономика системы позволяет использовать одни и те же порты для выполнения оперативного вмешательства как на почке, так и на предстательной железе.

Конечно же, «робот-хирург» не означает, что всю операцию выполняет железная машина. Система da Vinci – это инструмент, который значительно увеличивает возможности хирургов и следовательно дает возможность более эффективно оказывать необходимую медицинскую помощь пациентам на пути к их выздоровлению. На сегодняшний день ясно и то, что будущее оперативного лечения больных остается в руках опытных хирургов, которым помогает единственная на сегодняшний день робот-ассистированная система da Vinci. Несомненно и то, что робот-ассистированная хирургия будет развиваться и далее, и логичное ее развитие будет состоять в уменьшении размеров инструментов и улучшении визуализации.



К 95-летию Николая Алексеевича Лопаткина

Н.А. Лопаткин родился 18 февраля 1924 г. в Москве в семье врача, что во многом предопределило его выбор жизненного пути.

В 1941 г. он поступил в I Московский медицинский институт им. И.М. Сеченова, но обучение завершил во II Московском медицинском институте им. Н.И. Пирогова. Уже в студенческие годы Николай Алексеевич проявил интерес к хирургии, а энергичность, высокая работоспособность, преданность врачеванию и сострадание к больным стали его основными чертами и остались на всю оставшуюся жизнь. К моменту окончания института в 1947 г. он, по мнению преподавателей, уже был состоявшимся хирургом.

Пройдя обучение в ординатуре на кафедре хирургии, которой руководил известный во всем мире кардиохирург, академик РАМН А.Н. Бакулев (1947–1950), он стал ассистентом этой кафедры и уже в 1953 г. защитил кандидатскую диссертацию, посвященную всасывающей способности серозных оболочек организма человека. В дальнейшем по воле судьбы он был направлен на кафедру урологии того же института, где стал работать под руководством выдающегося профессора Антона Яковлевича Пытеля и где раскрылся врачебный, научный и педагогический талант Н.А. Лопаткина. Разработанные им ангиографические методики способствовали внедрению новых принципов наложения сосудистых анастомозов и экстракорпоральных операций на почке, в т.ч. оригинальной методике аутотрансплантации почки.

В 1959 г. Н.А. Лопаткин защитил докторскую диссертацию по транслюмбальной аортографии. Внедрение нового метода ангиографии по Сельдингеру значительно расширило знания врачей об анатомо-функциональном состоянии почек и облегчило выполнение оперативных вмешательств при различных заболеваниях почек. Именно селективные и суперселективные ангиографические методы диагностики заболеваний почек и ее сосудов послужили созданию и внедрению учения о почечной венной гипертензии и принципиально новых методов операций. Все эти работы Н.А. Лопаткина послужили основанием для того, что уже в 40-летнем возрасте ему было присвоено звание профессора.

Пройдя путь ассистента, доцента и профессора, в 1967 г. Н.А. Лопаткин стал преемником А.Я. Пытеля и возглавил одну из ведущих клиник СССР – кафедру урологии и оперативной нефрологии II МОЛГМИ (ныне Российский национальный исследовательский медицинский университет) им. Н.И. Пирогова.

Именно в годы работы на кафедре Н.А. Лопаткин проявил себя как талантливый хирург, ученый и организатор здравоохранения. Его напряженная лечебная, научная, педагогическая и организационная работа на кафедре была постоянно связана с разработкой новых и эффективных методов лечения больных урологическими заболеваниями, постоянным поиском прогрессивных научных направлений в урологии и в деле подготовки кадров. Под его руководством кафедра стала ведущей в нашей стране и широко известной за рубежом. Именно в эти годы медицинское сообщество признало научно-практическое значение отечественной урологии для здравоохранения. Все это поспособствовало тому, что урология была признана самостоятельной дисциплиной, а в дальнейшем была создана урологическая служба страны, которая ни в чем не уступала таковой в ведущих западных странах. Благодаря усилиям и неустанной работе Н.А. Лопаткина, в т.ч. и в должности главного уролога Минздрава СССР, в большинстве медицинских институтов страны были организованы кафедры и курсы урологии, где наряду с педагогическим процессом, научными исследованиями велась подготовка врачей-урологов. Этими научными и организаторскими достижениями Н.А. Лопаткин снискал заслуженный авторитет и уважение не только в нашей стране, но и во всем мире. И уже в 1969 г. его единогласно избрали членом-корреспондентом Академии медицинских наук СССР.

Ученики Н.А. Лопаткина, защитив под его руководством кандидатские и докторские диссертации, разъезжались во все уголки нашей страны, на местах становились во главе курсов, кафедр урологии, внедряли новые технологии и передовые достижения, не теряя при этом связь с alma mater. Н.А. Лопаткин подготовил более 25 докторов и 50 кандидатов медицинских наук. Его ученики работают на передовых позициях в странах ближнего и дальнего зарубежья (США, Германии, Израиле, Югославии и др.). Урологическая школа Н.А. Лопаткина самая большая не только в нашей стране, но и во всем мире.

С именем Н.А. Лопаткина связано создание нефрологической службы страны, в первую очередь разработка первого в нашей стране отечественного аппарата для гемодиализа (АИП-140), проведение первого в стране гемодиализа 4 марта 1958 г., выполнение и внедрение в практическую медицину пересадки почки (1960–1970 гг.). Это позволило спасти жизнь многим тысячам ранее безнадежных больных терминальной почечной недостаточностью. За внедрение в клиническую практику пересадки почки в 1971 г. Н.А. Лопаткин был удостоен Государственной премии СССР, а в 1974 г. избран действительным членом Академии медицинских наук СССР. За огромные заслуги перед государством в области здравоохранения ему было присвоено звание «Герой Социалистического Труда». В годы руководства кафедрой Н.А. Лопаткин с коллективом учеников разработали и внедрили новые оригинальные эффективные операции при нефроптозе, пузырно-мочеточниковом рефлюксе, варикоцеле, нефрогенной артериальной гипертензии, формировании мочеточниково-пузырных анастомозов при расширенном мочеточнике и его нейромышечной дисплазии. Впервые в СССР были внедрены ультразвуковые и радиоизотопные методы исследования органов мочевой системы, эндоскопические операции при стриктуре уретры, опухолях и доброкачественной гиперплазии предстательной железы (ДГПЖ), других урологических заболеваниях.

Все нововведения и достижения в области урологии Н.А. Лопаткин стремился как можно быстрее доводить до студентов, молодых урологов и специалистов на местах, что реализовал путем издания учебника «Урология» для студентов медицинских вузов, вышедшего в свет в 1984 г., создатели которого были удостоены Государственной премии СССР. Многотомное руководство под редакцией Н.А. Лопаткина по оперативной урологии до настоящего времени считается лучшим пособием для начинающих хирургов и урологов.

На протяжении всей своей жизни Н.А. Лопаткин много времени и внимания уделял работе со студентами, ординаторами и аспирантами. Качества мудрого наставника и прекрасного педагога проявились в Николае Алексеевиче еще в его бытность ассистентом кафедры, когда он руководил научным студенческим кружком и через который прошли многие в последующем ведущие урологи России.

Стремясь поддержать молодых специалистов-урологов, в которых он видел потенциал будущих научных кадров, в 2004 г. Николай Алексеевич учредил Фонд поддержки и развития отечественной урологии. Главная цель фонда – выявление и поддержка молодых ученых, вносящих новые научные разработки в урологию. За 10 лет существования фонда более 40 урологов были отмечены дипломами и призами фонда, которые вручались на очередных пленумах, съездах. На юбилейной медали Н.А. Лопаткин пожелал выгравировать свой девиз: «Спешите делать добро, жизнь коротка!».

Понимая необходимость проведения фундаментальных научных исследований, соответствующих мировым стандартам, Н.А. Лопаткин, несмотря на большие трудности и препятствия, в 1979 г. добился выхода в свет распоряжения Совета Министров СССР о создании первого в нашей стране научно-исследовательского института урологии. «Я создаю институт не для сотрудников института, а в первую очередь для российских урологов, которые могли бы в нем реализовывать свои инновационные идеи», – любил повторять Н.А. Лопаткин. Создание НИИ урологии как центра, объединяющего работу урологических кафедр и клиник нашей страны, основательно укрепило отечественную урологию, усилило проведение фундаментальных и прикладных научных исследований. Именно для этих целей был запланирован и построен клинико-экспериментальный комплекс института, в лабораториях которого проводились научно-прикладные исследования на животных, в т.ч. урологами из различных регионов страны.

«...»

Моя работа – моя жизнь!

Любимым детищем Н.А. Лопаткина являлась детская урология. Будучи сторонником развития этой дисциплины как части общей урологии, с целью улучшения этого направления урологии в нашей стране он приложил немало усилий для того, чтобы в НИИ урологии был построен детский корпус. Это позволило Николаю Алексеевичу вместе с учениками более углубленно изучать особенности развития и течения урологических заболеваний, лечебной тактики у детей различных возрастных групп – от новорожденных до подростков. Была открыта новая глава в детской урологии – особенности течения компенсаторных процессов после коррекции различных урологических заболеваний в растущем организме. Определены пути регулирования этого процесса на этапах роста человека: ребенок–подросток–взрослый человек. Разрабатывалось новое научное направление в урологии – детские урологические заболевания и оценка их коррекции уже во взрослом организме.

Усилиями Н.А. Лопаткина отечественная урология по своим достижениям в научных исследованиях по диагностике и лечению урологических заболеваний находилась на уровне крупнейших мировых центров. Стремясь развивать научную деятельность не только в Москве, но и в регионах, Н.А. Лопаткин способствовал созданию в 2006 г. НИИ фундаментальной и клинической уронефрологии в Саратове, медицинский университет которого имел достаточно серьезную научно-педагогическую и исследовательскую базу.

Анализируя жизненный путь Н.А. Лопаткина, его творческую, научную, лечебную и организационную работу, нельзя не восхищаться его огромной трудоспособностью, целеустремленностью и организаторскими способностями. Он постоянно находился в состоянии поиска новых, более эффективных методов диагностики и лечения урологических больных.

Современная урология немыслима без использования достижений технического прогресса. Н.А. Лопаткин стоял у истоков многих новых разработок в нашей стране. Благодаря его инициативе и большой организационной работе в Советском Союзе в 1987 г. был создан первый отечественный литотриптор «Урат-П». Организация серийного производства отечественных литотрипторов, учебного цикла подготовки кадров и широкое внедрение этого метода лечения в регионах позволили значительно сократить число открытых оперативных вмешательств у больных мочекаменной болезнью (как детей, так и взрослых). Этот вид медицинской помощи стал доступным практически во всех уголках нашей страны. За создание, серийное производство и внедрение этого принципиально нового метода лечения мочекаменной болезни в клиническую практику Н.А. Лопаткин и коллектив разработчиков в 1991 г. были удостоены Государственной премии СССР.

Достоинства отечественного литотриптора и вклад Н.А. Лопаткина в развитие нового направления в урологии были высоко оценены и отмечены ведущими производителями литотрипторной техники. Работа над одной из последних моделей полифункционального литотриптора под руководством Н.А. Лопаткина и академика РАМН, профессора М.Ф. Трапезниковой в 2010 г. была удостоена премии Правительства России в области науки и техники. Широкое внедрение в практическую урологию новых современных технологий позволило Н.А. Лопаткину пересмотреть старые, укрепившиеся в практике взгляды на лечение многих урологических заболеваний, а именно: оперативных методов лечения больных коралловидными камнями, опухолями мочевого пузыря и верхних мочевыводящих путей, ДГПЖ и раком предстательной железы и др. Разработка и внедрение в клиническую практику эндоскопических трансуретральных и чрескожных операций при этих заболеваниях в корне изменили лечебную тактику и улучшили результаты их лечения. Проведены научные экспериментальные и клинические исследования по применению лазерной энергии, термотерапии, термоаблации в лечении больных ДГПЖ и брахитерапии в лечении больных раком простаты. Благодаря кропотливой и упорной работе коллектива НИИ урологии под руководством Н.А. Лопаткина эти методы были широко внедрены и в практику большинства крупных урологических клиник страны.

Встреча и учениками, Ташкент (Узбекистан), декабрь 2003 г.

Н.А. Лопаткин уделял большое внимание изучению и внедрению в практику новых современных эффективных консервативных методов лечения урологических больных. Под его руководством удалось достичь значительных успехов в профилактике и лечении госпитальной инфекции, острых и хронических неспецифических воспалительных заболеваний мочеполовых органов, в т.ч. при сепсисе и бактериотоксическом шоке путем внедрения методов гравитационной хирургии (гемосорбция, плазмаферез, ультразвуковое облучение крови, непрямое электрохимическое окисление крови, озонотерапия и др.). Практически нет такого раздела в урологии, в развитии и становлении которого не принимал бы участия Н.А. Лопаткин. Но прежде чем дать «зеленый свет» любой новой технологии (неважно, отечественной или зарубежной), он всегда выдвигал их на всеобщее обсуждение на пленумах и съездах Российского общества урологов. Вот почему Н.А. Лопаткин придавал особое значение регулярности проведения и научно-образовательному уровню пленумов и съездов, председателем которых он был на протяжении 26 лет. Понимая реалии жизни и давая возможность ведущим специалистам наиболее полно раскрывать свой талант, он способствовал созданию самостоятельных дисциплин – онкоурологии, эндоурологии, мужского здоровья, андрологии, которые успешно развиваются не только в России, но и за рубежом.

Под его председательством было проведено четыре всесоюзных и три съезда Российского общества урологов. По его инициативе было учреждено звание «Почетный член Российского общества урологов».

Он был почетным членом обществ урологов многих стран мира (Венгрия, Чехословакия, Германия и др.), почетным членом Международного и Европейского обществ урологов. Несмотря на разделение бывшего Советского Союза на государства, по просьбе урологов стран СНГ Н.А. Лопаткин способствовал воссоединению урологических сообществ, успев создать и юридически зарегистрировать Ассоциацию урологов СНГ. Последнее в своей жизни учредительное собрание руководителей урологических обществ Белоруссии, Узбекистана, России, Киргизии, Армении и Казахстана, на котором был выработан план работы на ближайшее время, он провел 21 мая 2013 г.

Перу Н.А. Лопаткина принадлежит масса оригинальных фундаментальных работ по различным разделам урологии, хорошо известных не только в России, но и за рубежом. Им написано более 800 статей и более 40 руководств, учебников и монографий. Многие монографии и статьи переведены на иностранные языки и опубликованы в зарубежной печати. Уделяя большое внимание педагогическому процессу, Н.А. Лопаткин вместе с коллективом написал учебник «Урология» для студентов медицинских институтов, который был переиздан уже 6 раз. Говоря о Н.А. Лопаткине, нельзя не вспомнить о журнале «Урология», главным редактором которого он был на протяжении 30 лет. Будучи рупором всех лечебных и научных медицинских учреждений страны, «зеркалом», отражавшим современный уровень развития отечественной и мировой урологии, журнал приобрел популярность не только среди отечественных, но и среди зарубежных урологов. Являясь председателем Научного совета по урологии и оперативной нефрологии при Министерстве здравоохранения РФ и Российской академии медицинских наук, Н.А. Лопаткин координировал научную и лечебную деятельность всех урологических учреждений страны, определял ближайшее и будущее развитие отечественной урологии.

При осуществлении руководящей деятельности можно опираться на два принципа: «делай, как я сказал» и «делай, как делаю я». Именно второго всю свою жизнь придерживался Н.А. Лопаткин.

Николая Алексеевича характеризовали высокая эрудиция, человечность, порядочность, внимательное, доброе отношение к ученикам, коллегам и больным. Наиболее красноречивым доказательством тому являлось и его отношение к семье, детям, внукам, для которых он был любимым отцом, дедом. Его отношения с супругой – Тамарой Александровной Лопаткиной, знакомство с которой произошло еще в 4-м классе школы, являются образцом любви и верности.

На протяжении последних 50 лет академик РАМН, Герой Социалистического Труда, трижды лауреат Государственной премии СССР и России, заслуженный деятель науки РФ Н.А. Лопаткин являлся непререкаемым лидером отечественной урологии. За научно-практические достижения Н.А. Лопаткин был награжден орденами Ленина, орденом Трудового Красного Знамени, орденом Октябрьской Революции, орденом Дружбы народов, орденом «За заслуги перед Отечеством», медалями «Золотая Звезда», «За доблестный труд» и медалью им. академика С.П. Королева.

Память о великом Учителе и его деяниях будет не только жить в сердцах учеников, но и сохранится на века, поскольку его вклад в отечественную и мировую урологию невозможно предать забвению.



«… Спешите делать добро – жизнь коротка!»

P.S. В последние годы жизни Николай Алексеевич был удручен многими событиями, происходящими в его жизни и очень достойно и мужественно переносил удары судьбы. Он, оставаясь верным своим жизненным принципам, никогда ни шел на компромисс со своей совестью, для него были неприемлемы предательство и ложь. И даже сегодня, когда его уже нет рядом с нами, некоторые наши коллеги пытаются откровенной ложью в своих публикациях каким-то образом обелить себя и переложить ошибки собственных деяний на плечи тех, кто его оберегал. Вернуть себе реноме таким образом не получится. К счастью, сегодня есть те, кто помнят академика и те события, которые вокруг него происходили. Так и хочется вспомнить выражение – «Когда волки молчат, шакалы беснуются».

За основу подготовленной статьи взят материал из журнала "Урология" №1-2014 г.

ЖИЗНЬ ДАЁТ ПОВОДЫ
ДЛЯ СТРЕССА.
ВЫ ДАЁТЕ
ПОВОД ДЛЯ СЧАСТЬЯ

ДИНАМИКО
ЛОНГ

ТАДАЛАФИЛ 5 МГ, 20 МГ

СЕКСУАЛЬНУЮ ЖИЗНЬ МОЖНО ИГНОРИРОВАТЬ ИЛИ ПРОЛОНГИРОВАТЬ.

ДИНАМИКО ЛОНГ. Краткая инструкция по применению лекарственного препарата для медицинского применения. Регистрационный номер: ЛП-003558. Торговое название: ДИНАМИКО ЛОНГ. МНН: тадалафил. Лекарственная форма: таблетки, покрытые пленочной оболочкой. Фармакотерапевтическая группа: средство лечения эректильной дисфункции – ФДЭ5-ингибитор. Показания к применению: эректильная дисфункция. Противопоказания (полная информация – см. Инструкцию по применению): Гиперчувствительность к тадалафилу или любому другому компоненту препарата; одновременное применение тадалафила, нитратов и нитратоподобных лекарственных препаратов; наличие противопоказаний к сексуальной активности у пациентов с сердечно-сосудистыми заболеваниями; потеря зрения вследствие неартериальной передней ишемической нейропатии зрительного нерва; одновременный прием доксазозина, а также лекарственных препаратов для лечения эректильной дисфункции; ежедневное (более 2 раз в неделю) применение у пациентов с тяжелой почечной недостаточностью; недостаточность лактазы, непереносимость лактозы и глюкозо-галактозная мальабсорбция; детский возраст до 18 лет. Способ применения и дозы (полная информация – см. Инструкцию по применению): внутрь, независимо от приема пищи. Рекомендованная доза составляет 10 мг перед предполагаемым половым актом, в случае неэффективности – 20 мг. Препарат применяют по крайней мере за 30 минут до сексуальной активности. Максимальная частота приема – 1 раз в день. Для пациентов с частой сексуальной активностью рекомендуется применение препарата в дозе 5 мг ежедневно, 1 раз в сутки в одно и то же время. Суточная доза может быть снижена до 2,5 мг в зависимости от индивидуальной чувствительности. Побочные эффекты (полная информация – см. Инструкцию по применению): головная боль, «приливы» крови к лицу, заложенность носа, диспепсия, гастроэзофагеальный рефлюкс, боль в спине, миалгия, боль в конечностях. Срок годности: 2 года. Не применять по истечении срока годности. Отпускается по рецепту. С подробной информацией о препарате можно ознакомиться в инструкции по применению. DYNL-RU-00013-DOK-PHARM
Отпускается по рецепту. Предназначено для информирования специалистов здравоохранения. Не предназначено для демонстрации пациентам.

teva

ООО «Тева» Россия, 115054, г. Москва, ул. Валовая, д. 35
тел.: +7 (495) 644 22 34, факс: +7 (495) 644 22 35
www.teva.ru

Реклама